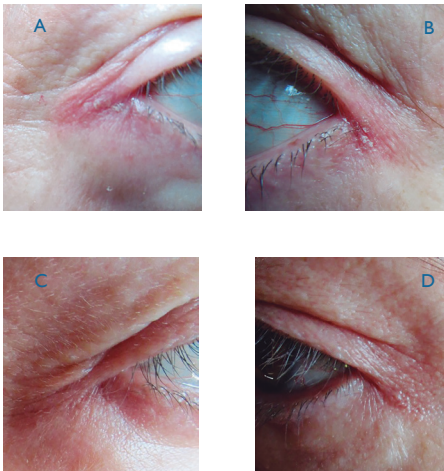


## Blefaritis angular bilateral por *Moraxella lacunata*

### Angular Bilateral Blepharitis by *Moraxella lacunata*

Elvia Rodríguez Villalobos,\* Luis Gerardo Domínguez Carrillo\*\*



**Figura 1.** Blefaritis angular bilateral (A y B) por *Moraxella lacunata*. Se observa eritema y edema palpebral y presencia de lesión descamativa en piel y ángulos palpebrales externos

**Figura 2.** Evolución de siete días (C y D) después de tratamiento con tobramicina oftálmica

Paciente femenino de 60 años acude a rehabilitación con diagnóstico de tenosinovitis de De Quervain izquierdo. A la exploración física llamó la atención la presencia de edema y eritema palpebral bilateral hacia los cantos externos, con presencia de área eritematosa y descamativa en piel (figura 1); al interrogatorio dirigido, reporta dos meses de sintomatología caracterizada por prurito, ardor y enrojecimiento en ambos ojos (a pesar de gotas lubricantes). La paciente se encuentra en tratamiento con antihistamínicos prescritos por un dermatólogo, quien le mencionó que se trataba de cuadro alérgico, y la canalizó a alergología; las pruebas cutáneas con resultados negativos y su evolución permanecieron sin cambios.

Se efectuó cultivo de secreción lagrimal tomada de ángulos palpebrales. Los resultados del cultivo reportaron *Moraxella lacunata*, se canalizó a oftalmología quien prescribió tobramicina en gotas oculares por siete días con mejoría importante del problema y

seguimiento semanal (figura 2). En cuanto la tenosinovitis estenosante se resolvió con aplicación de diez sesiones de ultrasonido previo a estiramiento y aplicación de hielo posterior al mismo.

*Moraxella lacunata*, es el agente causal de 2% de las infecciones oculares de origen bacteriano,<sup>1</sup> es un cocobacilo aeróbico Gram-negativo que típicamente aparece en pares, su crecimiento es lento en medio de agar-sangre y de pobre desarrollo en agar-chocolate, forma pequeñas colonias grises translúcidas, es oxidasa y catalasa positiva e indol negativo.<sup>2</sup> Casi siempre se presenta como un germen oportunista, siendo la causa más frecuente de blefaro-conjuntivitis angular<sup>3</sup>

\*Oftalmóloga, División de Cirugía del Hospital Ángeles León, León, Guanajuato, México.

\*\*Especialista en Medicina de Rehabilitación, División de Medicina del Hospital Ángeles León.

y puede ser origen de queratitis<sup>4</sup> (por producción de proteasas y endotoxinas), endoftalmitis posquirúrgica, sinusitis crónica y ocasionalmente infecciones sistémicas. En cuanto a tratamiento responde adecuadamente a fluoroquinolonas y aminoglucósidos, sin embargo el manejo requiere tiempos prolongados de tratamiento.

La blefaritis angular afecta generalmente al canto externo, con edema, eritema palpebral y escoriación de tipo descamativa que puede llegar a ulceración, prurito, sequedad, irritación, y costras en la piel por fuera del canto palpebral externo, recordando las rágas de la queilitis angular. Los factores predisponentes para la infección por *Moraxella* son uso de lentes de contacto, diabetes mellitus, traumatismo ocular, resequead ocular y uso de gotas lubricantes que pueden contaminarse.

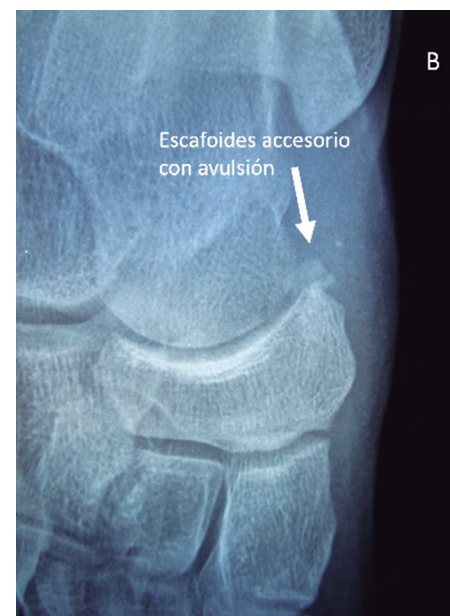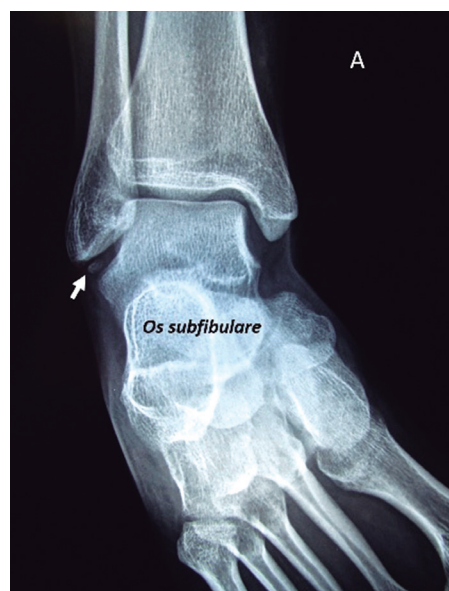El diagnóstico diferencial debe efectuarse principalmente con infección por *Staphylococcus epidermis*, dermatitis por contacto (principalmente cosméticos) dermatitis seborreica, eczema psoriasiforme y dermatomiositis.

## Referencias

1. Ringvold A, Vik E, Bevanger LS. *Moraxella lacunata* isolated from epidemic conjunctivitis among teen-aged females. *Acta Ophthalmol (Copenh)* 1985;63:427-31.
2. Hidenori I, Takashi S, Tomoyuki I, Takaaki H, et al.; Clinical Characteristics and Bacteriological Profile of *Moraxella* Keratitis. *Cornea*. 2015;34:1105-1109.
3. Shoaib KK. Severity of Pediatric Blepharokeratoconjunctivitis in Asian Eyes *Am J Ophthalmol*. 2012;154:210-212.
4. Constantinou M, Daniell M, Taylor RH- *Moraxella* keratitis: predisposing factors and clinical review of 95 cases. *Br J Ophthalmol*. 2006;90:1236-1238.

## Nuevo caso:

Femenino de 24 años, sin antecedentes de importancia, acude por dolor intenso en borde medial del pie derecho en el área de escafoides, originado 24 horas antes al apearse de caballo golpeando pie derecho sobre terreno pedregoso. El dolor se intensifica a la eversión pasiva y a la inversión activa; pulsos y llenado capilar normal, con diagnóstico de probable lesión del ligamento deltoideo, se solicita radiografía.



**Figura 1.** En A: Radiografía antero-posterior de tobillo derecho que muestra un *Os subfibulare*. En B: radiografía postero-anterior de pie derecho mostrando escafoides accesorio (*Os tibiale externum*) con avulsión, en femenino de 24 años.