

Avulsión del ligamento colateral externo de la primera articulación metatarso-falángica en atleta femenino practicante de triatlón

External Collateral Ligament Avulsion of the First Metatarsophalangeal Joint in a Female Athlete Practicing Triathlon

Luis Gerardo Domínguez-Gasca,* Luis Gerardo Domínguez-Carrillo.**

Respuesta: Domínguez-Gasca Luis Gerardo, Domínguez-Carrillo Luis Gerardo. Secuelas de enfermedad de Osgood Schlatter en adulto. Aten Fam. 2022;29(2):130-131. <http://dx.doi.org/10.22201/fm.14058871p.2022.2.82041>

Paciente mujer de 28 años, practicante de triatlón en los dos últimos años, acude por dolor en espacio intermetatarsiano entre primero y segundo, de tres días de evolución, posterior a correr una cuesta prolongada de 7 km. A la exploración dirigida presentó: dolor exquisito en cara lateral externa de base del hallux, incrementándose a la aducción, existiendo bostezo articular externo. La dorsiflexión MTF disminuida a 45°, resto de exploración normal; con diagnóstico de dedo de césped, se piden radiografías simples de ambos pies con apoyo. Se le manejó con zapato con suela en mecedora por cuatro semanas y con analgésicos, dándose de alta asintomática, con indica-

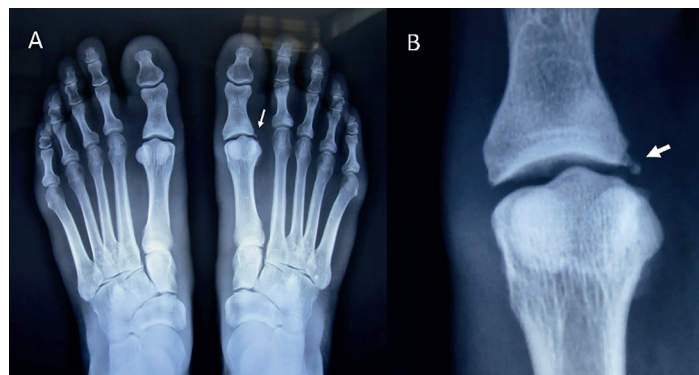

Figura 1. Radiografía simple de ambos pies con apoyo. Se muestra en A: avulsión de la inserción distal del ligamento colateral externo (flecha) de la primera articulación metatarso-falángica; y en B: acercamiento (flecha).

*Cirugía articular. División de cirugía del Hospital Ángeles León, León, Guanajuato. México.

**Facultad de Medicina de León. Universidad de Guanajuato. México.

Correspondencia:
Luis Gerardo Domínguez-Carrillo
lgdominguez@hotmail.com

Sugerencia de citación: Domínguez-Gasca LG, Domínguez-Carrillo LG. Avulsión del ligamento colateral externo de la primera articulación metatarso-falángica en atleta femenino practicante de triatlón. *Aten Fam.* 2022;29(3): 198-200. <http://dx.doi.org/10.22201/fm.14058871p.2022.3.82841>

ciones de reiniciar la carrera de manera paulatina hasta las ocho semanas.

El dedo gordo del pie soporta el doble de carga que los dedos menores que durante la marcha normal es de 40 a 60% del peso corporal; carga que se incrementa varias veces al correr o saltar.

El esguince grado III de la articulación metatarso-falángica (MTF) implica la separación de un fragmento óseo que resulta de la retracción de un ligamento o tendón de su punto de inserción. 85% de las lesiones resulta de la dorsiflexión forzada en la primera MTF, si el hallux se flexiona dorsalmente más allá de sus límites biomecánicos se producirá daño en la cápsula, ocasionando ruptura parcial o completa de la placa plantar, (lesión denominada dedo de césped), éstas se presentan frecuentemente en jugadores de fútbol americano, con incidencia calculada de 0.062 por 1000.¹

Los mecanismos de lesión menos comunes incluyen la lesión por hiperflexión plantar de la primera articulación MTF y las lesiones por tensión en varo o valgo. Las lesiones por hiperflexión plantar se observan con mayor frecuencia en la danza y el voleibol de playa.

La lesión en varo puede resultar (como en el caso presentado) de la rotación externa en un antepié fijo.

Los pacientes pueden presentar inestabilidad en varo como resultado de un desgarramiento de la cápsula lateral, ruptura del ligamento colateral externo, así como de la rotura del tendón del aductor del dedo gordo en la base de la falange proximal.²

Las radiografías simples pueden demostrar una avulsión capsular asociada, fractura por compresión; fractura de sesamoideo, diástasis o migración proximal. La resonancia magnética también puede revelar la extensión de la lesión en cada componente de la estructura capsulo-ligamentosa incluida la placa plantar, los ligamentos colaterales y los tendones flexores y extensores.³

El diagnóstico diferencial debe efectuarse con: gota, fractura por estrés del primer metatarsiano, masa de tejido blando (bursitis, granuloma y neuroma de Morton).

La lesión de grado III, o rotura completa del ligamento capsular plantar, puede tener un tiempo de recuperación prolongado. Con estas lesiones es apropiado un periodo de inmovilización de cuatro a ocho semanas, seguido de rehabilitación antes de volver al deporte.

El tratamiento conservador con inmovilización, crioterapia y AINE suele tener éxito, por lo que rara vez se

considera el tratamiento quirúrgico en la lesión aguda.

Sin embargo, se requiere una intervención quirúrgica en el contexto agudo, en el caso de una dislocación articular irreducible, además de que se debe considerar la reparación quirúrgica del complejo capsulo-ligamentoso roto (grado III) en atletas universitarios y profesionales.

Referencias

1. Chiou D, Stupay KL, Waryasz G. Turf Toe Review. *Foot Ankle Spec.* 2020; 13:161-168. Disponible en: doi.org/10.1177/1938640019857794.
2. Nery C, Fonseca LF, Gonçalves JB, Mansur N, et al. First MTP joint instability - Expanding the concept of "Turf-toe" injuries. *Foot Ankle Surg.* 2020; 26:47-53. Disponible en: <https://doi.org/10.1016/j.fas.2018.11.009>
3. Linklater MJ, Hayter LC, Vu D. Imaging of Acute Capsuloligamentous Sports Injuries in the Ankle and Foot: *Sports Imaging Series Radiology* 2017; 23: 644-662. Disponible en: doi.org/10.1148/radiol.2017152442.

Identifique el caso

Nuevo caso

Luis Gerardo Domínguez-Carrillo.*

Paciente masculino de 36 años, con paresia facial periférica derecha. Presentó dolor urente en pabellón auricular ipsilateral y otalgia de 24 horas de evolución, ver figura 1 A y B.

Figura 1

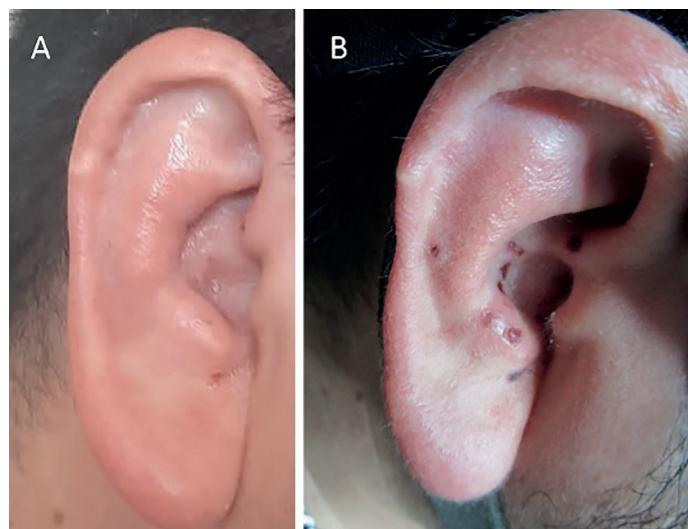


Figura 1. Imágenes clínicas de pabellón auricular. En A: presencia de pequeñas vesículas en pabellón en concha del pabellón auricular en paciente con paresia facial periférica derecha; en B: seis días después de tratamiento antiviral, en etapa de cicatrización.

*Facultad de Medicina de León, Universidad de Guanajuato. Guanajuato, México.

Correspondencia:
Luis Gerardo Domínguez-Carrillo
lgdominguez@hotmail.com