

ANATOMÍA FOLIAR DE LAS ESPECIES DE *SORGHASTRUM* NASH (POACEAE: ANDROPOGONEAE). CORTE TRANSVERSAL DE LA LÁMINA

PATRICIA D. DÁVILA ARANDA*

RESUMEN

Se presentan descripciones de los caracteres anatómicos foliares de las 17 especies del género *Sorghastrum*.

Palabras clave: *Sorghastrum*, Poaceae, Andropogoneae, anatomía foliar.

ABSTRACT

Descriptions of the anatomical leaf characters of the 17 species of *Sorghastrum* are presented.

Key words: *Sorghastrum*, Poaceae, Andropogoneae, leaf anatomy.

INTRODUCCIÓN

Taxonómicamente, el género *Sorghastrum* pertenece a la tribu Andropogoneae y más particularmente se ubica dentro de la sub-tribu Sorghineae. Este género contiene 17 especies (Dávila, 1988) que habitan principalmente en el Nuevo Mundo, sin embargo, hay dos especies que se encuentran presentes en África. Dávila (1988), sugiere una relación filogenética estrecha entre las especies más primitivas del Nuevo Mundo (presentes en Sudamérica) y las existentes en África.

En relación con otras tribus, el conocimiento anatómico de la tribu Andropogoneae es muy incompleto (Ellis, 1987). Sin embargo, algunos trabajos se han publicado recientemente: *Andropogon* (Hilu, 1984), *Elionurus* (Türpe, 1981), *Sorghum* (Rodella *et al.*, 1983), *Themeda* (Botha *et al.*, 1982a) y *Vetiveria* (Kammathy, 1969). Según Renvoize (1982), la tribu Andropogoneae tiende a ser anatómicamente muy homogénea; sin embargo, son pocas las taxa estudiadas (Ellis, 1986).

No existe en la literatura ningún trabajo que exponga descriptiva y comparativamente la anatomía foliar de *Sorghastrum* y sus especies. No obstante, existen algunos trabajos breves que mencionan ciertos caracteres anatómicos del género (Metcalfe, 1960); Jacques Felix, 1962; Renvoize, 1982).

* Departamento de Botánica, Instituto de Biología, UNAM. Apartado Postal 70-233. Delegación Coahuacán, 04510 México, D. F.

MATERIALES Y MÉTODOS

Algunas muestras de hojas se fijaron en FAA (Formalina-Ácido Acético-Alcohol), directamente en el campo. Otras, se tomaron de ejemplares de herbario, los cuales se sometieron inicialmente a un proceso de ablandamiento en la solución de Pohl (Pohl, 1965), por una semana, aproximadamente. Posteriormente, este material se fijó en FAA. Dichas muestras corresponden a la parte media de la lámina.

Una vez fijadas las muestras, se lavaron en agua corriente y posteriormente se sometieron a un proceso de desilificación lento (10 días), con base en una solución de ácido fluorhídrico (HF) al 10%. Por último se deshidrataron gradualmente con etanol, en concentraciones de 25%, 50%, 70%, 95% y 100%.

Todo el material fue teñido con una solución 1:1 etanol:xilol con safranina al 1%, para después pasar por varios cambios de xilol. La infiltración se llevó a cabo agregando parafina (Fisher Tissue Prep. 56.5°C) a las muestras embebidas en xilol, y se colocaron durante dos días dentro de un horno a 60°C, para permitir la completa evaporación del xilol y la subsecuente infiltración gradual de la parafina. El embebidado del material se hizo a temperatura ambiente. El proceso definitivo de tinción se hizo con base en la combinación safranina-verde rápido. El corte de las secciones, de 7-11, μm de grosor, se hizo en un microtomo manual.

La terminología de este trabajo está basada en Ellis (1976).

RESULTADOS

Sorghastrum Nash

Contorno de la lámina: abierto o enrollado.

Costillas y surcos: presentes en la cara abaxial, en ambas superficies o ausentes, las costillas generalmente redondeadas, situadas sobre los haces vasculares de primer y segundo orden.

Nervadura central: simple (con un solo haz vascular de primer orden, sin células parenquimáticas asociadas) o compuesta (con varios haces vasculares y con células parenquimáticas asociadas); esclerénquima presente en la cara abaxial, forma capas sub-epidérmicas o hipodérmicas que dan lugar a travesaños esclerenquimáticos de tamaños y formas variables (Figs. 3G y 3H).

Arreglo de los haces vasculares: variable, el arreglo cerca del margen difiere del resto, todos los haces vasculares están situados hacia la superficie abaxial, alrededor de 4-9 haces vasculares de primer orden se encuentran hacia cada lado de la nervadura central.

Haces vasculares: *haces vasculares de primer orden* redondeados, verticalmente alargados u ovoides; el floema completamente rodeado por fibras de esclerénquima; los vasos del metaxilema anchos y de paredes gruesas; *haces vasculares de segundo orden* redondeados o angulares; *haces vasculares de tercer orden* redondeados o angulares, xilema y floema fácilmente diferenciables o formando haces no diferenciables.

Vaina parenquimática: una sola vaina redondeada o verticalmente alargada ro-

deando a los haces vasculares total o parcialmente; las células de la vaina parenquimática con diversas formas y tamaños, pero siempre diferenciables de las células clorénquimáticas, presentan cloroplastos de gran tamaño; los cloroplastos están situados en el centro o esparcidos en todo el lúmen de las células parenquimáticas (Figs. 5N y 5O).

Esclerénquima asociado a los haces vasculares: en los haces vasculares de primer y segundo orden, las fibras forman travesaños en ambas superficies (Fig. 6J); en los de tercer orden, los travesaños están presentes solamente en la superficie abaxial; las fibras pueden, o no interrumpir la vaina parenquimática.

Esclerénquima en el margen de la hoja: las fibras forman una capucha (extensiones de esclerénquima situadas por debajo de los dos últimos haces vasculares) (Fig. 6I).

Mesófilo: *clorénquima* radiado (Fig. 7A), formando una sola capa de células tubulares que pueden estar interrumpidas por esclerénquima o células parenquimáticas por arriba y por abajo de los haces vasculares (Fig. 7B); *células incoloras* parénquima de paredes delgadas, las células de diverso tamaño y forma, estrechamente asociadas con las células buliformes, más pequeñas y angostas que las células buliformes, forman dos extensiones que se localizan a cada lado de los haces vasculares (Fig. 7C).

Células epidérmicas: las paredes externas engrosadas y cubiertas por una cutícula gruesa (Fig. 8D); *células buliformes* solamente presentes en la superficie adaxial, generalmente en grupos acomodados en forma de abanico, algunas veces formando grupos de células grandes y acomodadas paralelamente; *pelos unicelulares* generalmente presentes, en una o en ambas superficies, hundidos entre las células epidérmicas; *papilas* presentes o ausentes, la pared externa marcadamente engrosada.

1. *Sorghastrum balansae* (Hackel) Dávila

Contorno de la lámina: enrollado en uno o ambos márgenes (Figs. 1D y 1E).

Costillas y surcos: ausentes.

Nervadura central: compuesta, formada por 4-9 haces vasculares, el haz vascular central estructuralmente diferente a los demás, la superficie adaxial aplanada y levantada, con células parenquimáticas siempre asociadas (Figs. 3C y 3F).

Arreglo de los haces vasculares: de 7-9 haces vasculares de primer orden a cada lado de la nervadura central.

Haces vasculares: *haces de primer orden* redondeados, vasos del metaxilema circulares (Fig. 4K); *haces de segundo orden* verticalmente alargados (Fig. 4J); *haces de tercer orden* redondeados o verticalmente alargados, xilema y floema diferenciables (Figs. 4A y 4B).

Vainas parenquimáticas: *asociadas a los haces vasculares de primer orden* redondeadas, rodeando parcialmente a los haces vasculares de primer orden, debido a la interrupción de un travesaño de esclerénquima (Figs. 5A y 5B), de 16-18 células parenquimáticas formando la vaina, células de la vaina con las paredes radiales rectas y las paredes tangenciales infladas (Fig. 5F), todas las células con una forma similar y frecuentemente del mismo tamaño, a veces se presenta una gradación en tamaño, con la células más grandes situadas en la superficie adaxial (Fig. 5L); *aso-*

ciadas a los haces vasculares de segundo orden verticalmente alargadas, rodeando completamente a los haces vasculares (Figs. 5A y 5C), de 6-10 células parenquimáticas formando la vaina, células de la vaina de forma irregular pero del mismo tamaño (Figs. 5I y 5K); *asociadas a los haces vasculares de tercer orden* redondeadas o ligeramente alargadas, rodeando completamente a los haces vasculares, alrededor de 6 células parenquimáticas forman la vaina, células de la vaina de forma irregular y mismo tamaño (Figs 5B y 5I).

Esclerénquima asociado con los haces vasculares: *haces vasculares de primer orden* en la superficie adaxial, un travesaño pequeño y equidimensional en contacto con la vaina parenquimática; en la superficie abaxial, un travesaño pequeño y equidimensional interrumpiendo la vaina parenquimática (Figs. 6C, 6D, 6G y 6H); *haces vasculares de segundo orden* en ambas superficies, los travesaños pequeños y equidimensionales en contacto con la vaina parenquimática (Figs. 6C, 6D y 6G); *haces vasculares de tercer orden*, un travesaño pequeño y equidimensional presente solamente en la superficie abaxial, el esclerénquima en contacto con la vaina parenquimática (Fig. 6G).

Células epidérmicas: *células buliformes* agrupadas en forma de abanico, situados en la base de los surcos (Fig. 8C).

Ejemplares examinados. Chase 11919 (US); Jorgensen 4574 (MO); Macedo 2130 (US); Pedersen 3287 (US).

2. *Sorghastrum brunneum* Swallen

Contorno de la lámina: ligeramente enrollado (Fig. 1E).

Costillas y surcos: ausentes, sólo con ligeras ondulaciones, sin ningún patrón regular (Fig. 1B).

Nervadura central: en forma de "U", compuesta (formada por 6-9 haces vasculares), el haz vascular central estructuralmente diferente a los demás, con células parenquimáticas siempre asociadas (Fig. 3C y 3D).

Arreglo de los haces vasculares: de 5-6 haces vasculares de primer orden a cada lado de la nervadura central.

Haces vasculares: *haces de primer orden* ovoides, los vasos de metaxilema circulares (Fig. 4M); *haces de segundo orden* redondeados (Fig. 4I); *haces de tercer orden* redondeados, xilema y floema generalmente diferenciables, en ocasiones formando zonas vasculares indiferenciables (Figs. 4G y 4H).

Vainas parenquimáticas: *asociadas a los haces vasculares de primer orden* verticalmente alargadas, incompletas debido a la interrupción en la cara abaxial de travesaños esclerenquimáticos (Figs. 5B y 5D), de 16-19 células parenquimáticas formando la vaina, células de la vaina con las paredes radiales y tangencial externa rectas, la pared tangencial interna inflada (Fig. 5G), todas las células de tamaño similar; *asociadas a los haces vasculares de segundo orden* redondeadas, rodeando completamente a los haces vasculares (Figs. 5A y 5C), de 8-10 células parenquimáticas formando la vaina, células de la vaina con las paredes radiales y la tangencial externa rectas, la pared tangencial interna inflada, todas las células similares en forma y tamaño, a veces con cierta gradación en el tamaño, con las células más grandes situadas en la cara adaxial (Figs. 5G y 5L); *asociadas a los haces vasculares de*

tercer orden redondeadas, rodeando completamente a los haces vasculares (Figs. 5A y 5C), de 6-7 células parenquimáticas formando la vaina, células de la vaina con las paredes radiales y la tangencial externa rectas, la pared tangencial interna inflada, todas las células de la misma forma y tamaño (Fig. 5G).

Esclerenquima asociado a los haces vasculares: *haces vasculares de primer orden* en la cara adaxial, un travesaño pequeño y equidimensional en contacto con la vaina; en la cara abaxial, un travesaño pequeño y equidimensional interrumpiendo la vaina (Figs. 6G y 6H); *haces vasculares de segundo orden* en ambas superficies, tiras subepidérmicas pequeñas y delgadas en contacto con la vaina (Figs. 6A, 6D y 6E); *haces vasculares de tercer orden*, tiras pequeñas solamente presentes en la superficie abaxial, el esclerenquima en contacto con la vaina (Fig. 6E).

Células epidérmicas: *células buliformes* grupos en forma de abanico situados en la base de los surcos (Fig. 8C); *papilas* con la pared distal externa engrosada (Fig. 8F).

Ejemplares examinados. Johnston 6024 (LL); Molina & Molina 27628 (F); Pohl & Davidse 12139 (ISC); Rzedowski 121159 (ENCB); Steyermark 31325 (F); Ventura 4465 (ENCB).

3. *Sorghastrum chaseae* Swallen

Contorno de la lámina: enrollado por ambos márgenes (Fig. 1E).

Costillas y surcos: ausentes, solamente con ligeras ondulaciones presentes (Fig. 1B).

Nervadura central: compuesta, formada por 3 haces vasculares, el haz vascular central estructuralmente diferente, con células parenquimáticas siempre asociadas (Fig. 3B).

Arreglo de los haces vasculares: alrededor de 9 haces vasculares de primer orden a cada lado de la nervadura central.

Haces vasculares: *haces de primer orden* redondeados, vasos del metaxilema angulares (Fig. 4K); *haces de segundo orden* redondeados (Fig. 4I); *haces de tercer orden* verticalmente alargados, xilema y floema indiferenciables (Figs. 4B y 4H).

Vainas parenquimáticas: *asociadas a los haces vasculares de primer orden* redondeadas, incompletas debido a la interrupción abaxial de travesaños esclerenquimáticos (Figs. 5A y 5D), alrededor de 15 células parenquimáticas forman la vaina, células de la vaina de forma irregular, y mismo tamaño (Fig. 5J); *asociadas a los haces vasculares de segundo orden* redondeadas, rodeando completamente a los haces vasculares, alrededor de 8 células parenquimáticas forman la vaina, células de la vaina de forma irregular y mismo tamaño (Fig. 5I); *asociados a los haces vasculares de tercer orden* redondeadas, rodeando completamente a los haces vasculares (Figs. 5A y 5C), alrededor de 6 células parenquimáticas forman la vaina, células de la vaina de forma muy irregular y de tamaño similar (Fig. 5I).

Esclerenquima asociado a los haces vasculares: *haces vasculares de primer orden* en la cara adaxial, un travesaño pequeño y equidimensional en contacto con la vaina (Figs. 6C y 6D); en la cara abaxial, un travesaño pequeño y equidimensional interrumpiendo la vaina (Figs. 6G y 6H); *haces vasculares de segundo orden* en ambas superficies, con tiras subepidérmicas pequeñas y delgadas en contacto con la vaina (Figs. 6A, 6D y 6E); *haces vasculares de tercer orden* tiras subepidérmicas del-

gadas y pequeñas solamente presentes en la superficie abaxial, el esclerénquima en contacto con la vaina (Fig. 6E).

Células epidérmicas: *células buliformes* formando grupos de células infladas acomodadas paralelamente, proyectándose por arriba del nivel de la epidermis (Fig. 8A); *pelos* cortos y gruesos, hundidos entre las células epidérmicas (Fig. 8E); *papilas* muy notorias, con la pared distal externa engrosada (Fig. 8F).

Ejemplar examinado: *Chase 11644 (US)*.

4. *Sorghastrum contractum* (Hackel) Kuhlm & Kuhn

Contorno de la lámina: en forma de "V", abierta (Fig. 1C).

Costillas y surcos: ausentes, solamente con ligeras ondulaciones presentes (Fig. 1B).

Nervadura central: compuesta, formada por 5 haces vasculares, el haz vascular central estructuralmente diferente, con células parenquimáticas siempre asociadas (Fig. 3B).

Arreglo de los haces vasculares: de 6-7 haces vasculares de primer orden a cada lado de la nervadura central.

Haces vasculares: *haces de primer orden* redondeados, vasos del metaxilema redondeados (Fig. 4K); *haces de segundo orden* verticalmente alargados (Fig. 4J); *haces de tercer orden* verticalmente alargados, xilema y floema indiferenciables (Figs. 4B y 4H).

Vainas parenquimáticas: *asociadas a los haces vasculares de primer orden* redondeadas, incompletas debido a la interrupción de travesaños esclerenquimáticos en la cara abaxial (Figs. 5A y 5D), de 14-18 células parenquimáticas forman la vaina, células de la vaina con las paredes radiales rectas y las tangenciales infladas, todas las células del mismo tamaño (Fig. 5F); *asociadas a los haces vasculares de segundo orden* redondeadas, rodeando completamente a los haces vasculares (Figs. 5A y 5C), de 9-12 células parenquimáticas forman la vaina, células de la vaina con las paredes radiales rectas y las tangenciales infladas, todas las células del mismo tamaño (Fig. 5F); *asociadas a los haces vasculares de tercer orden* redondeadas, rodeando completamente a los haces vasculares (Figs. 5A y 5C), de 6-7 células parenquimáticas forman la vaina, células de la vaina con las paredes radiales rectas y las tangenciales infladas, todas las células del mismo tamaño (Fig. 5F).

Esclerénquima asociado a los haces vasculares: *haces vasculares de primer orden* en la cara adaxial, un travesaño pequeño y equidimensional en contacto con la vaina (Figs. 6C y 6D); en la cara abaxial, un travesaño pequeño y equidimensional interrumpiendo la vaina (Figs. 6G y 6H); *haces vasculares de segundo orden* en ambas superficies, travesaños pequeños y equidimensionales en contacto con la vaina (Figs. 6A, 6D y 6E); *haces vasculares de tercer orden* una tira pequeña de esclerénquima en contacto con la vaina solamente en la cara abaxial, el esclerénquima en contacto con la vaina (Fig. 6E).

Células epidérmicas: *células buliformes* formando grupos de células infladas acomodadas en forma paralela, se proyectan por arriba del nivel de la epidermis (Fig. 8A).

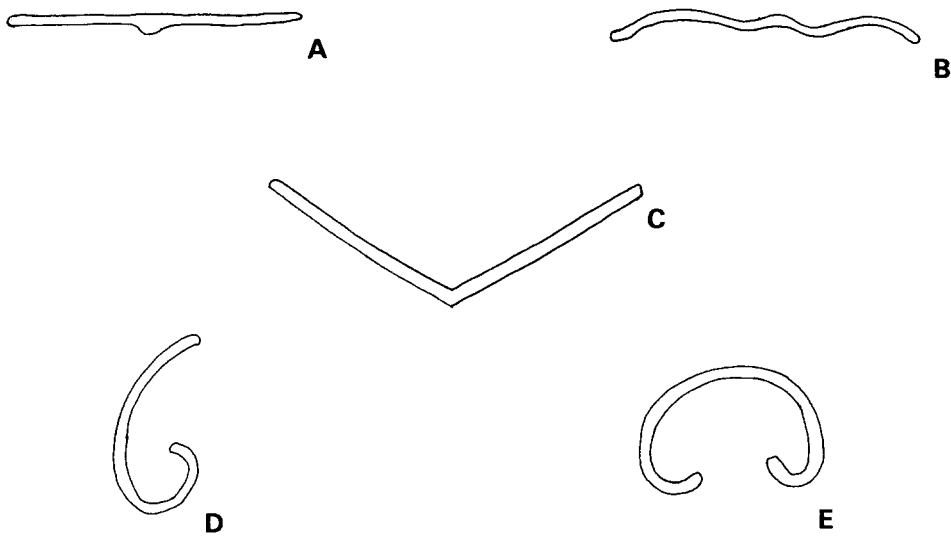


Fig. 1. Diferentes tipos de contornos foliares. A. Recto. B. Ligeramente ondulado. C. En forma de "V". D. Enrollado de un solo lado. E. Enrollado de ambos lados.

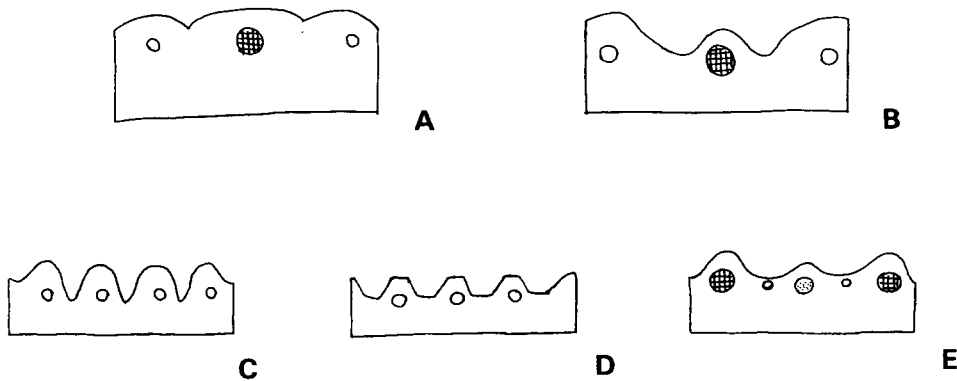


Fig. 2. Algunas características de las costillas y surcos. A. Surcos someros (su tamaño de menos de un cuarto del grosor total de la lámina). B. Surcos medios (de un cuarto a la mitad del grosor total de la lámina). C. Surcos angostos. D. Surcos con la base bastante ancha. E. Costillas situadas sobre los haces vasculares de primer y segundo orden.

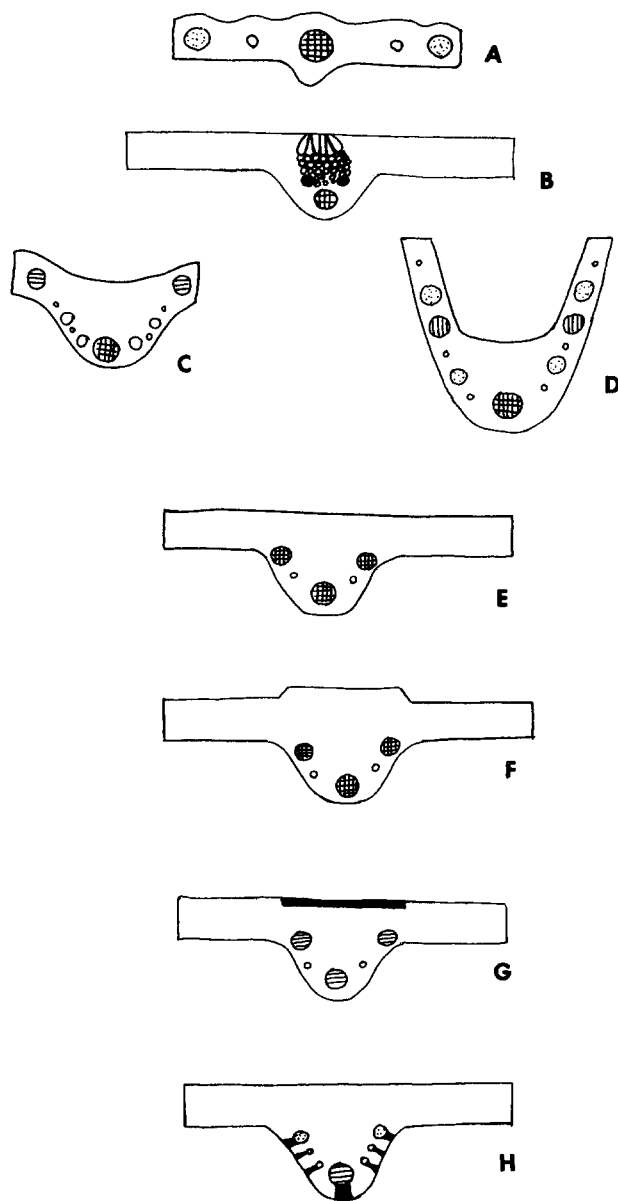


Fig. 3. Características de la nervadura central. A. Simple (con un solo haz vascular presente, estructuralmente diferente al resto de los de primer orden) sin células parenquimáticas asociadas. B. Compuesta (formada por más de un haz vascular), con células parenquimáticas asociadas. C. Compuesta, con el haz vascular medio, estructuralmente diferente, acompañado por haces de segundo y tercer orden. D. En forma de "U", más ancha que el resto de la lámina. E. Redondeada, con la superficie adaxial plana. F. Redondeada, con la superficie adaxial plana y levantada. G. Esclerénquima asociado a la nervadura central, fusionado y formando una banda hipodérmica. H. Travesaños esclerenquimáticos en la parte abaxial.

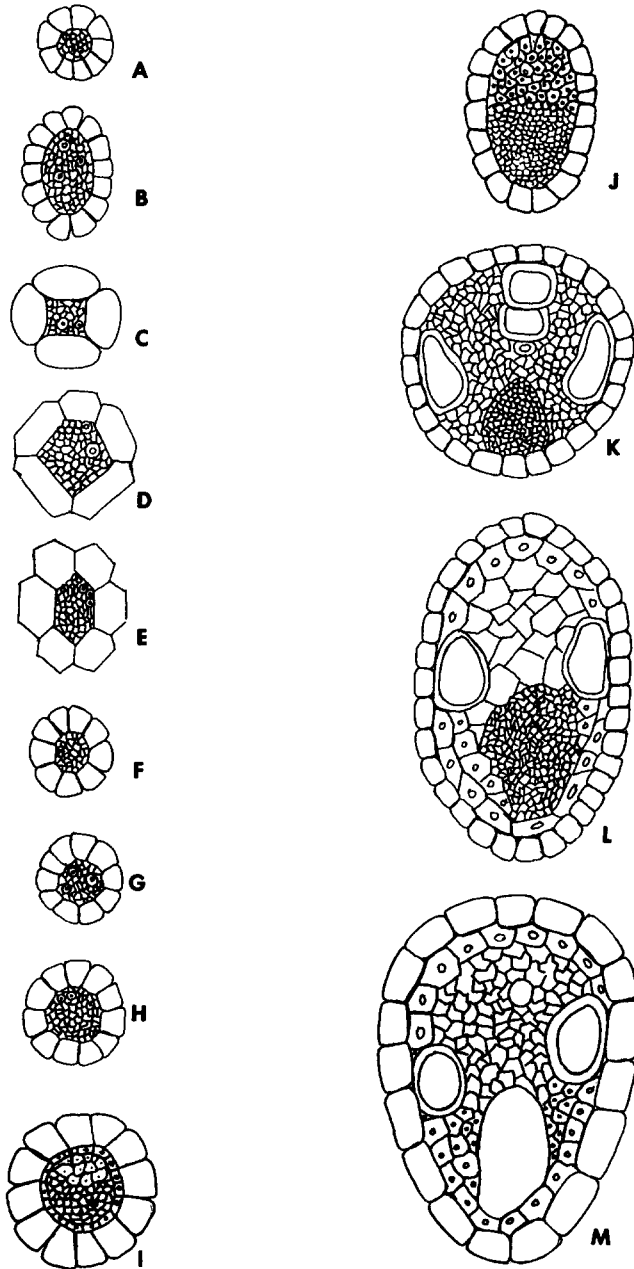


Fig. 4. Características de los haces vasculares. Haces de tercer orden: A. Redondeado. B. Verticalmente alargado. C. Cuadrangular. D. Pentagonal. E. Hexagonal. F. Octagonal. G. Con xilema y floema diferenciables; H. Con xilema y floema indiferenciables. Haces de segundo orden: I. Redondeado. J. Verticalmente alargado. Haces de primer orden: K. Redondeado. L. Verticalmente alargado; M. Ovoide.

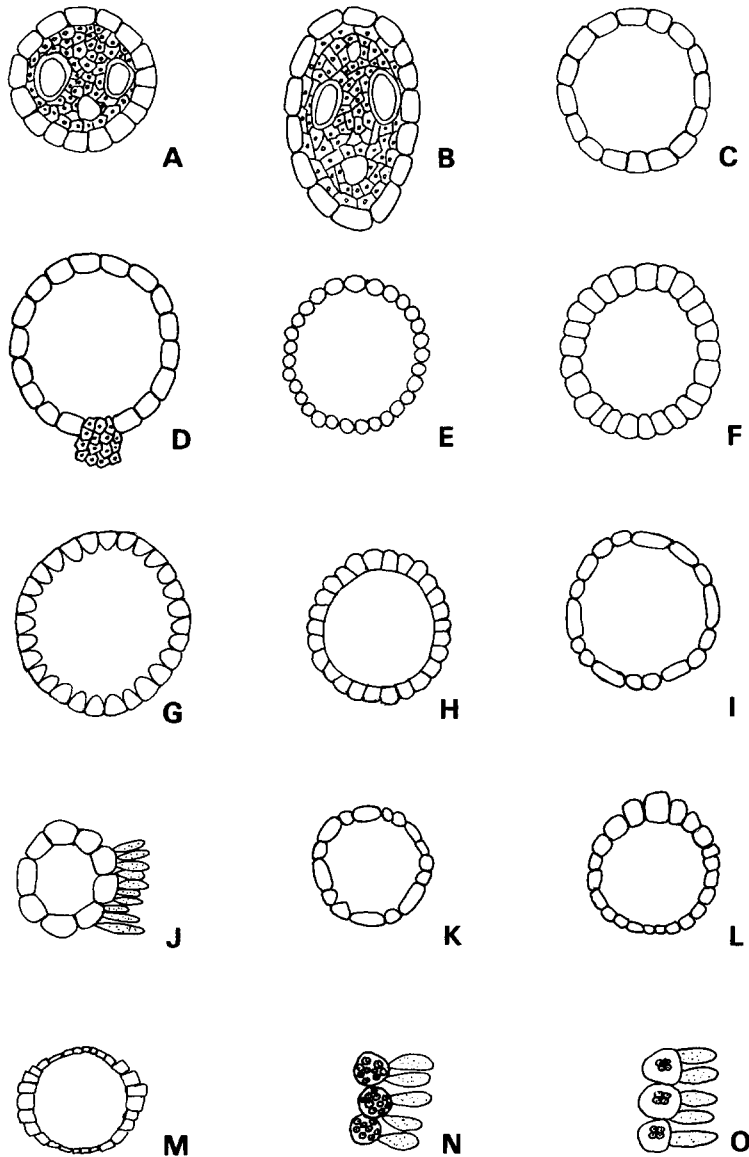


Fig. 5. Características de las vainas parenquimáticas. Vainas: A. Redondeada. B. Verticalmente alargada. C. Completa, rodeando totalmente al haz vascular. D. Incompleta, debido a una interrupción en la superficie abaxial de un travesaño esclerenquimático. Células de la vaina: E. Redondeadas o elípticas. F. Con las paredes radiales rectas y las tangenciales infladas. G. Con las paredes radiales y la tangencial externa rectas, la tangencial interna inflada. H. Con las paredes radiales y la tangencial interna rectas, la tangencial externa inflada. I. De forma irregular. J. Grandes e infladas, generalmente más grandes que las del mesófilo. K. De diferente tamaño. L. Mostrando una gradación en tamaño, con las células más grandes situadas adaxialmente. M. Mostrando una gradación en tamaño, con las más grandes situadas en el centro. N. Con cloroplastos especializados esparcidos en todo el lumen. O. Con cloroplastos especializados situados centralmente.

Ejemplares examinados. Chase 8723, 10898 (US); Goodland & Maycock 499 (US); Holway & Holway 1499 (US).

5. *Sorghastrum elliotii* (Mohr) Nash

Contorno de la lámina: abierto y aplanado, a veces en forma de "V" (Figs. 1A y 1C).

Costillas y surcos: ausentes, solamente con ligeras ondulaciones presentes (Fig. 1B).

Nervadura central: compuesta, formada por 3 haces vasculares, con células parenquimáticas siempre asociadas, la cara adaxial plana y levantada (Fig. 3F).

Arreglo de los haces vasculares: de 5-6 haces vasculares de primer orden a cada lado de la nervadura central.

Haces vasculares: *haces de primer orden* verticalmente alargados, vasos del metaxilema circulares (Fig. 4L); *haces de segundo orden* verticalmente alargados (Fig. 4J); *haces de tercer orden* angulares, formando una zona vascular indiferenciable (Fig. 4C).

Vainas parenquimáticas: *asociadas a los haces vasculares de primer orden* redondeadas o verticalmente alargadas, incompletas debido a la interrupción de travesaños esclerenquimáticos en la cara abaxial (Figs. 5A, 5B y 5D), de 11-12 células parenquimáticas forman la vaina, células de la vaina con las paredes radiales rectas y las tangenciales infladas, en ocasiones la pared tangencial externa recta (Figs. 5F y 5G), las células de tamaño similar o a veces con una gradación de tamaños (las células más grandes en el centro) (Fig. 5M); *asociadas a los haces vasculares de segundo orden* redondeadas o verticalmente alargadas, rodeando por completo a los haces vasculares (Figs. 5A, 5B y 5C), de 8-10 células parenquimáticas forman la vaina, células de la vaina con las paredes radiales rectas y las tangenciales infladas, células de igual o diferente tamaño (Figs. 5F y 5K); *asociadas a los haces vasculares de tercer orden* redondeadas o verticalmente alargadas, rodeando completamente a los haces vasculares (Figs. 5A, 5B y 5C), alrededor de 6 células parenquimáticas forman la vaina, células de la vaina con las paredes radiales y la tangencial externa rectas, la pared tangencial interna inflada, todas las células del mismo tamaño (Fig. 5G).

Esclerénquima asociado a los haces vasculares: *haces vasculares de primer orden* en la cara adaxial, una tira subepidérmica pequeña y delgada en contacto con la vaina (Figs. 6A y 6D); en la cara abaxial, un travesaño pequeño y equidimensional interrumpiendo la vaina (Figs. 6G y 6H); *haces vasculares de segundo orden* en ambas superficies, tiras subepidérmicas pequeñas y delgadas en contacto con la vaina (Figs. 6A, 6D y 6F); *haces vasculares de tercer orden* una tira pequeña presente solamente en la cara abaxial, el esclerénquima en contacto con la vaina (Fig. 6E).

Células epidérmicas: *células buliformes* formando grupos de células infladas acomodadas en forma paralela, situadas al mismo nivel que las células epidérmicas (Fig. 8B).

Ejemplares examinados. Blomquist 9859 (F); Chapman 4639 (NY); Chase 3056 (NY); Godfrey 45295 (NY); York s.n. (MO).

6. *Sorghastrum incompletum* (Presl) Nash

Contorno de la lámina: abierto, ligeramente ondulado (Figs. 1A y 1B).

Costillas y surcos: ausentes.

Nervadura central: compuesta, formada por 3 haces vasculares, en forma de "U", mucho más ancha que el resto de la lámina, con células parenquimáticas siempre asociadas (Fig. 3D).

Arreglo de los haces vasculares: 5-8 haces vasculares de primer orden a cada lado de la nervadura central.

Haces vasculares: *haces de primer orden* redondeados-ovoides, vasos del metaxilema angulares (Figs. 4K y 4M); *haces de segundo orden* redondeados o verticalmente alargados (Figs. 4I y 4J); *haces de tercer orden* redondeados, xilema y floema diferenciables (Figs. 4A y 4G).

Vainas parenquimáticas: *asociadas a los haces vasculares de primer orden* redondeadas o verticalmente alargadas, incompletas debido a la interrupción en la cara abaxial de travesaños esclerenquimáticos (Figs. 5A, 5B y 5D), de 13-16 células parenquimáticas forman la vaina, células de la vaina con las paredes radiales rectas y las tangenciales infladas, similares en forma y tamaño (Fig. 5F); *asociadas a los haces vasculares de segundo orden* redondeadas o verticalmente alargadas, rodeando por completo a los haces vasculares (Figs. 5A, 5B y 5C), de 7-9 células parenquimáticas forman la vaina, células de la vaina de forma irregular, a veces con las paredes radiales y una de las tangenciales rectas, la pared tangencial inflada (Figs. 5G, 5H y 5I); *asociadas a los haces vasculares de tercer orden* redondeadas o verticalmente alargadas, rodeando por completo a los haces vasculares (Figs. 5A, 5B y 5C), de 5-6 células parenquimáticas forman la vaina, células de la vaina irregulares, a veces con las paredes radial y la tangencial externa rectas y la tangencial interna inflada, del mismo tamaño (Figs. 5G y 5I).

Esclerénquima asociado a los haces vasculares: *haces vasculares de primer orden* en la superficie adaxial, una tira subepidérmica pequeña y delgada en contacto con la vaina (Figs. 6A y 6D); en la superficie abaxial, un travesaño pequeño y equidimensional interrumpiendo la vaina (Figs. 6G y 6H); *haces vasculares de segundo orden* en ambas superficies, con travesaños pequeños y equidimensionales, a veces tiras subepidérmicas pequeñas, en contacto con la vaina (Figs. 6A, 6C, 6D, 6E y 6G); *haces vasculares de tercer orden* una tira pequeña, casi inconspicua solamente presente en la superficie abaxial, el esclerénquima en contacto con la vaina (Fig. 6E).

Células epidérmicas: *células buliformes* grupos en forma de abanico, situadas en la base de los surcos (Fig. 8C); *Papilas anchas*, la pared distal externa marcadamente engrosada (Fig. 8F).

Ejemplares examinados. *Breedlove & Raven 13380 (US); Davidse 3151 (ISC); Dávila & Lott 206, 207 (ISC); Pohl & Davidse 11396, 11550, 11589 (ISC); Ortiz 939 (XAL); Dávila et al. 194, 196 (ISC); McVaugh 20202 (NY);*

7. *Sorghastrum minarum* (Nees) Hitchcock

Contorno de la lámina: ligeramente enrollado en uno o ambos márgenes (Figs. 1D y 1E).

Costillas y surcos: ausentes, solamente con ligeras ondulaciones presentes (Fig. 1B).

Nervadura central: simple, el haz vascular central diferenciable del resto de los haces vasculares de primer orden, células parenquimáticas ausentes (Fig. 3A).

Arreglo de los haces vasculares: de 4-8 haces vasculares de primer orden a cada lado de la nervadura central.

Haces vasculares: *haces de primer orden* redondeados, vasos del metaxilema circulares (Fig. 4K); *haces de segundo orden* redondeados o verticalmente alargados (Figs. 4I y 4J); *haces de tercer orden* redondeados, frecuentemente xilema y floema diferenciables, a veces indistinguibles (Figs. 4A, 4G y 4H).

Vainas parenquimáticas: *asociadas a los haces vasculares de primer orden* con frecuencia verticalmente alargadas, a veces redondeadas, incompletas debido a la interrupción en la cara abaxial de travesaños esclerenquimáticos (Figs. 5A, 5B y 5D), de 13-18 células parenquimáticas forman la vaina, células de la vaina con las paredes radiales y la tangencial externa rectas, la pared tangencial interna inflada, todas las células con la misma forma y diferente tamaño (Figs. 5G y 5K); *asociadas a los haces vasculares de segundo orden* verticalmente alargadas, rodeando por completo a los haces vasculares (Figs. 5B y 5C), alrededor de 10 células parenquimáticas forman la vaina, células de la vaina de forma irregular y mismo tamaño (Figs. 5I y 5K); *asociadas a los haces vasculares de tercer orden* redondeadas o verticalmente alargadas, rodeando por completo a los haces vasculares (Figs. 5A, 5B y 5C), de 6-7 células parenquimáticas forman la vaina, células de la vaina de forma irregular y tamaño similar (Figs. 5I y 5K).

Esclerénquima asociado a los haces vasculares: *haces vasculares de primer orden* en la cara adaxial, un travesaño pequeño y equidimensional en contacto con la vaina (Figs. 6C y 6D); en la cara abaxial, un travesaño pequeño y equidimensional interrumpiendo la vaina (Figs. 6G y 6H); *haces vasculares de segundo orden* en ambas superficies, travesaños pequeños y equidimensionales en contacto con la vaina (Figs. 6C, 6D y 6G); *haces vasculares de tercer orden* una tira subepidérmica pequeña presente solamente en la superficie abaxial, el esclerénquima en contacto con la vaina (Fig. 6E).

Células epidérmicas: *células buliformes* grupos en forma de abanico, situadas en las bases de los surcos (Fig. 8C); *papilas* con la pared distal externa marcadamente engrosada (Fig. 8F).

Ejemplares examinados. Davidse & Ramamoorthy 10627 (MO); Pederson 1033 (US); Quarin et al. 2233 (US); Schinini 6537 (CTES); Smith & Klein 12216 (NY).

8. *Sorghastrum nudipes* Nash

Contorno de la lámina: abierto, aplanado (Fig. 1A).

Costillas y surcos: ausentes, con ligeras ondulaciones (Fig. 1B).

Nervadura central: compuesta, formada por 7 haces vasculares (un haz vascular de primer orden y el resto de segundo y tercer orden), redondeada, con células parenquimáticas asociadas (Figs. 3C y 3E).

Arreglo de los haces vasculares: de 5-6 haces vasculares de primer orden cada lado de la nervadura central.

Haces vasculares: *haces de primer orden* redondeados, vasos del metaxilema angulares (Fig. 4K); *haces de segundo orden* redondeados (Fig. 4I); *haces de tercer orden* redondeados, xilema y floema diferenciables (Figs. 4A y 4G).

Vainas parenquimáticas: *asociadas a los haces vasculares de primer orden* redondeadas, incompletas debido a la interrupción en la cara abaxial de travesaños esclerenquimáticos (Figs. 5A y 5D), alrededor de 12 células parenquimáticas forman la vaina, células de vaina con las paredes radiales y la tangencial externa rectas, la pared tangencial interna inflada (Fig. 5G), todas las células del mismo tamaño y forma (Fig. 5J); *asociadas a los haces vasculares de segundo orden* redondeadas, rodeando por completo a los haces vasculares (Figs. 5A y 5C), alrededor de 8 células parenquimáticas forman la vaina, células de la vaina de forma irregular y mismo tamaño (Fig. 5I); *asociadas a los haces vasculares de tercer orden* redondeadas, rodeando por completo a los haces vasculares (Figs. 5A y 5C), de 6-7 células parenquimáticas forman la vaina, células de la vaina de forma irregular y mismo tamaño (Fig. 5I).

Esclerénquima asociado a los haces vasculares: *haces vasculares de primer orden* en la cara adaxial, un travesaño pequeño y equidimensional en contacto con la vaina (Figs. 6C y 6D); en la cara abaxial, un travesaño pequeño y equidimensional interrumpiendo la vaina (Figs. 6A, 6D y 6E); *haces vasculares de segundo orden* en ambas superficies, travesaños pequeños y equidimensionales en contacto con la vaina (Figs. 6A, 6D y 6E); *haces vasculares de tercer orden* una tira subepidérmica pequeña presente solamente en la superficie abaxial, el esclerénquima en contacto con la vaina (Fig. 6E).

Células epidérmicas: *células buliformes*, grupos en forma de abanico, situadas en las bases de los surcos (Fig. 8C); *papilas anchas*, con la pared distal externa marcadamente engrosada (Fig. 8F).

Ejemplares examinados. *Dávila et al.* 132, 137, 142, 143 (ISC); *Palmer* 11 (US); *Tenorio et al.* 9968, 10085, 10125 (MEXU).

9. *Sorghastrum nutans* (L.) Nash

Contorno de la lámina: abierto, aplanado, a veces ligeramente enrollado (Figs. 1A y 1D).

Costillas y surcos: *superficie adaxial*, surcos de menos de un cuarto del grosor total de la hoja (Fig. 2A), con la base ancha (Fig. 2D), situados entre los haces vasculares de primer y segundo orden; costillas redondeadas, situadas sobre los haces vasculares de primer y segundo orden (Fig. 2E); *superficie abaxial*, surcos y costillas ausentes.

Nervadura central: compuesta, formada por 3-9 haces vasculares, el haz vascular medio estructuralmente diferente al resto de los haces, con células parenquimáticas asociadas (Fig. 3C).

Arreglo de los haces vasculares: de 6-10 haces vasculares de primer orden a cada lado de la nervadura central.

Haces vasculares: *haces de primer orden* redondeados o verticalmente alargados, vasos del metaxilema circulares (Figs. 4K y 4L); *haces de segundo orden* verticalmente alargados (Fig. 4J); *haces de tercer orden* redondeados, xilema y floema diferenciables (Figs. 4A y 4G).

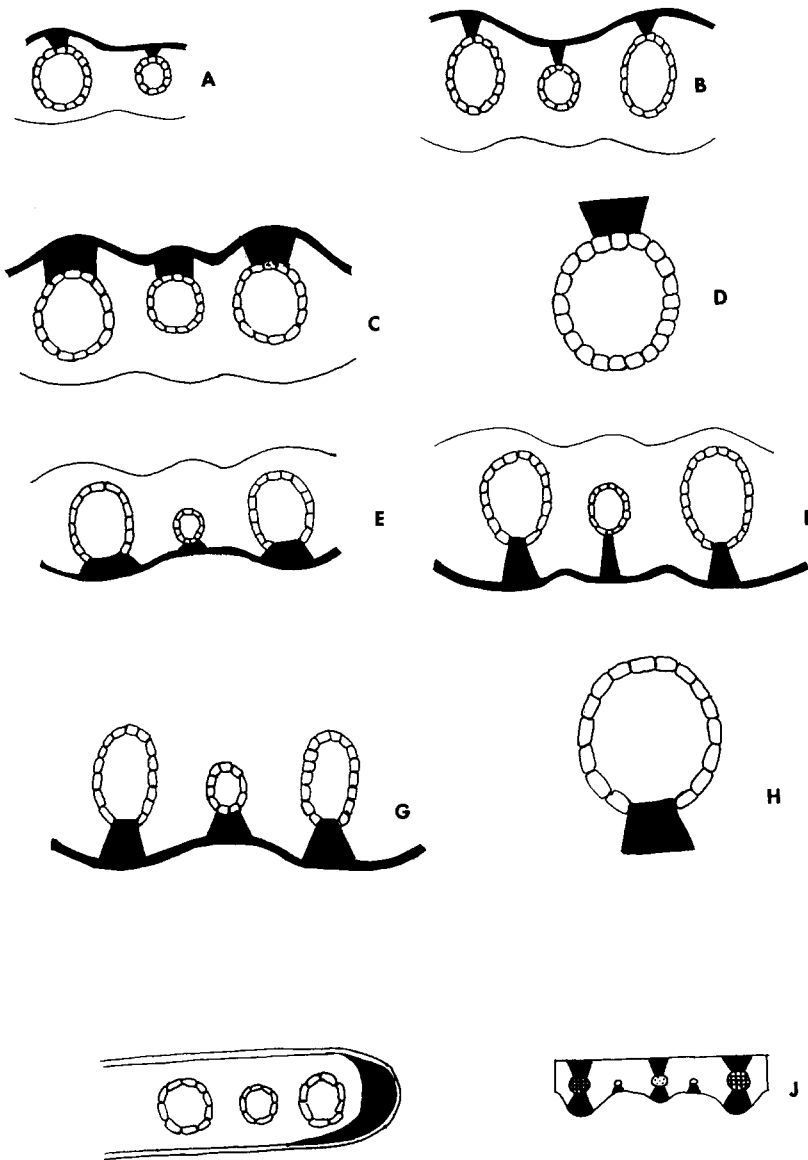


Fig. 6 Características del esclerénquima. A. En la superficie adaxial, un travesaño pequeño de esclerénquima. B. En la superficie adaxial, un travesaño angosto (más largo que ancho). C. En la superficie adaxial un travesaño equidimensional (tan largo como ancho). D. Esclerénquima en contacto con las células de la vaina. E. En la superficie abaxial, una tira subepidérmica pequeña. F. En la superficie abaxial, un travesaño angosto (más largo que ancho). G. En la superficie abaxial, un travesaño equidimensional (tan largo como ancho). H. Esclerénquima interrumpiendo la vaina parenquimática. I. Capucha de esclerénquima extendiéndose a lo largo de la superficie abaxial del margen. J. Esclerénquima en contacto con los haces vasculares de primer y segundo orden formando travesaños en ambas superficies; esclerénquima en contacto con los haces vasculares de tercer orden formando travesaños solamente en la superficie abaxial.

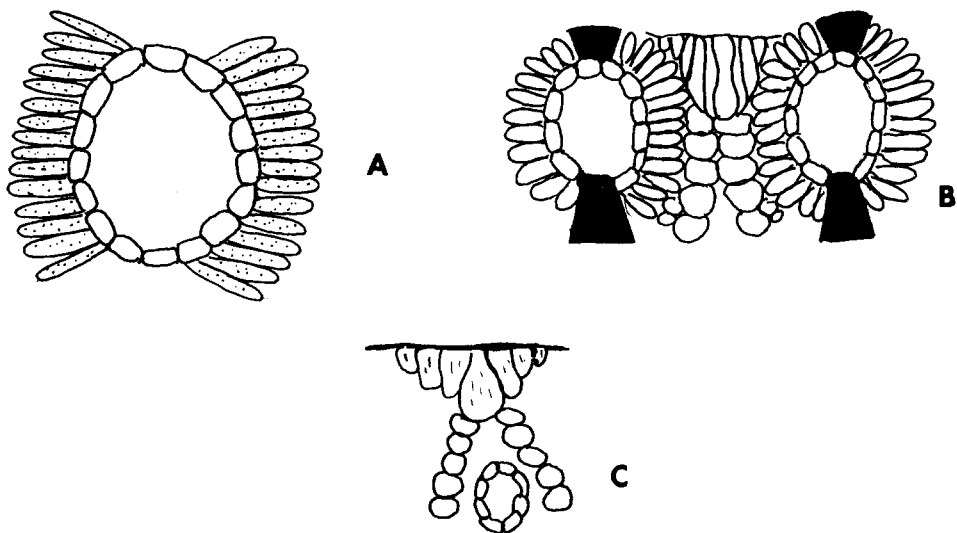


Fig. 7 Características de las células del mesófilo. A. Clorénquima radiado, formando una sola capa de células tabulares. B. Clorénquima radiado interrumpido por células parenquimáticas incoloras. C. Células parenquimáticas incoloras formando dos extensiones a partir de cada grupo de células buliformes, las extensiones localizadas a cada lado de un haz vascular.

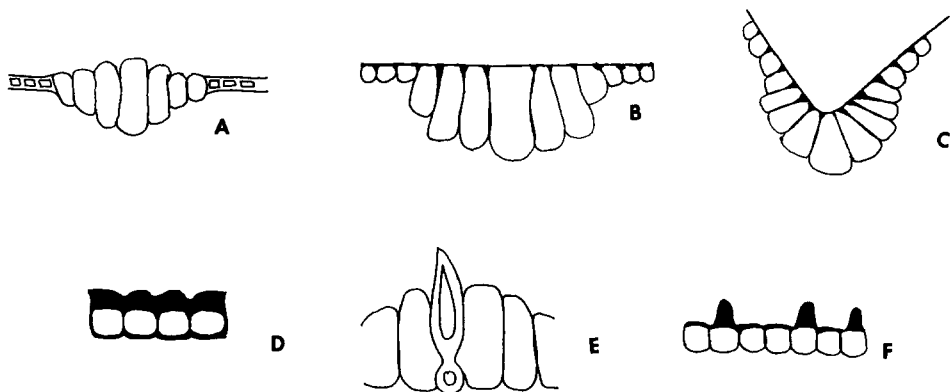


Fig. 8. Características de las células epidérmicas. A. Células buliformes grandes, infladas y acomodadas paralelamente; proyectándose por arriba del nivel de la epidermis. B. Células buliformes grandes, infladas y acomodadas paralelamente; situadas al mismo nivel que la epidermis. C. Células buliformes en grupos en forma de abanico; situadas en las bases de los surcos. D. Células epidérmicas engrosadas y cubiertas por una cutícula gruesa y continua. E. Pelos cortos y gruesos, hundidos entre las células epidérmicas. F. Papilas anchas, marcadamente engrosadas.

Vainas parenquimáticas: *asociadas a los haces vasculares de primer orden* verticalmente alargadas, incompletas debido a la interrupción en la cara abaxial de travesaños esclerenquimáticos (Figs. 5B y 5DS), de 19-25 células parenquimáticas forman la vaina, células de la vaina con las paredes radiales rectas y las tangenciales infladas, todas del mismo tamaño (Fig. 5F); *asociadas a los haces vasculares de segundo orden* verticalmente alargadas, rodeando por completo a los haces vasculares (Figs. 5B y 5C), de 9-12 células parenquimáticas forman la vaina, células de la vaina de forma irregular (Fig. 5I), en ocasiones con las paredes radiales y la tangencial externa rectas y la tangencial interna inflada, todas del mismo tamaño (Fig. 5G); *asociadas a los haces vasculares de tercer orden* redondeadas, rodeando por completo a los haces vasculares (Figs. 5A y 5C), de 8-9 células parenquimáticas forman la vaina, células de la vaina de forma irregular y mismo tamaño (Fig. 5I).

Esclerénquima asociado a los haces vasculares: *haces vasculares de primer orden* en la cara adaxial, un travesaño pequeño y equidimensional en contacto con la vaina (Figs. 6C y 6D); en la cara abaxial, un travesaño pequeño y equidimensional interrumpiendo la vaina (Figs. 6G y 6H); *haces vasculares de segundo orden* en ambas superficies, travesaños pequeños y equidimensionales en contacto con la vaina (Figs. 6A, 6D y 6E); *haces vasculares de tercer orden* una tira subepidérmica pequeña presente solamente en la superficie abaxial, el esclerénquima en contacto con la vaina (Fig. 6E).

Células epidérmicas: *células buliformes*, grupos en forma de abanico, situadas en las bases de los surcos (Fig. 8C); *pelos* gruesos y cortos, hundidos entre las células epidérmicas (Fig. 8E); *papilas* anchas, con la pared distal externa engrosada (Fig. 8F).

Ejemplares examinados. *Arsène 11562 (US); Dávila et al. 89 (ISC); Fernández s.n. (ENCB); Marsh 989 (TEX); Moldenke 1371 (MO); Palmer 511 (US); Sherff s.n. (F).*

10. *Sorghastrum pellitum* (Hackel) Parodi

Contorno de la lámina: enrollado (Fig. 1D).

Costillas y surcos: ausentes, con algunas ondulaciones irregulares presentes (Fig. 1B).

Nervadura central: compuesta, formada por 5 haces vasculares (un haz vascular de primer orden y el resto de segundo y tercer orden), el haz vascular medio estructuralmente diferente del resto de los haces (Fig. 3C); redondeada, con la superficie adaxial levantada y aplanada y con células parenquimáticas siempre asociadas (Fig. 3F).

Arreglo de los haces vasculares: de 5-8 haces vasculares de primer orden a cada lado de la nervadura central.

Haces vasculares: *haces de primer orden* ovoides o verticalmente alargados, vasos del metaxilema circulares (Figs. 4L y 4M); *haces de segundo orden* verticalmente alargados (Fig. 4J); *haces de tercer orden* redondeados, xilema y floema diferenciados (Figs. 4A y 4G).

Vainas parenquimáticas: *asociadas a los haces vasculares de primer orden* verticalmente alargadas, incompletas debido a la interrupción en la superficie abaxial de travesaños esclerenquimáticos (Figs. 5B y 5D), de 16-17 células parenquimáticas

forman la vaina, células de la vaina con las paredes radiales rectas y las tangenciales infladas, todas las células similares en forma y tamaño (Fig. 5F); *asociadas a los haces vasculares de segundo orden* verticalmente alargadas, rodeando por completo a los haces vasculares (Figs. 5B y 5C), alrededor de 12 células parenquimáticas forman la vaina, células de la vaina elípticas, del mismo tamaño y forma (Fig. 5E); *asociadas a los haces vasculares de tercer orden* rodeando por completo a los haces vasculares (Figs. 5A y 5C), de 6-8 células parenquimáticas forman la vaina, células de la vaina elípticas y muy irregulares tanto en forma como tamaño (Figs. 5I y 5K).

Esclerénquima asociado a los haces vasculares: *haces vasculares de primer orden* en la cara adaxial, un travesaño pequeño y equidimensional en contacto con la vaina (Figs. 6A y 6D); en la cara abaxial, un travesaño pequeño y equidimensional interrumpiendo la vaina (Figs. 6G y 6H); *haces vasculares de segundo orden* en ambas superficies, con travesaños pequeños y equidimensionales en contacto con la vaina (Figs. 6C, 6D y 6G); *haces vasculares de tercer orden* un travesaño pequeño y equidimensional presente solamente en la superficie abaxial, el esclerénquima en contacto con la vaina (Fig. 6G).

Células epidérmicas: *células buliformes* formando grupos de células grandes, infladas y paralelas, situadas al mismo nivel que las células epidérmicas (Fig. 8B); *pelos* cortos y anchos, hundidos entre las células epidérmicas (Fig. 8E); *papilas* anchas, arqueadas sobre los estomas, con la pared distal externa engrosada (Fig. 8F).

Ejemplares examinados. Archer & Rojas 4869 (US); Clos & Molfino 259 (BAB); Hunziker 4535 (BAB); Montes 15252 (SI); Pedersen 6064 (MO); Schinini & Carnevalli 10411 (CTES); Troncoso 20490 (US).

11. *Sorghastrum rigidifolium* (Stapf) Chippindell

Contorno de la lámina: enrollado por ambos márgenes (Fig. 1E).

Costillas y surcos: *superficie adaxial* surcos de tamaño mediano (ocupado de un cuarto a la mitad del grosor total de la hoja), situados entre los haces vasculares de primer y segundo orden (Fig. 2B); costillas redondeadas, situadas sobre los haces vasculares de primer y segundo orden (Fig. 2E); *superficie abaxial* solo con ondulaciones irregulares presentes.

Nervadura central: simple, con un solo haz vascular estructuralmente diferente al resto de los haces de primer orden, células parenquimáticas ausentes (Fig. 3A).

Arreglo de los haces vasculares: de 5-6 haces vasculares de primer orden a cada lado de la nervadura central.

Haces vasculares *haces de primer orden* verticalmente alargados u ovoides, vasos del metaxilema angulares (Figs. 4L y 4M); *haces de segundo orden* verticalmente alargados (Fig. 4J); *haces de tercer orden* pentagonales, xilema y floema diferenciables, a veces indistinguibles (Figs. 4D, 4G y 4H).

Vainas parenquimáticas: *asociadas a los haces vasculares de primer orden* redondeadas o verticalmente alargadas, incompletas debido a una interrupción en la superficie abaxial de travesaños esclerenquimáticos (Figs. 5A, 5B y 5D), de 15-18 células parenquimáticas forman la vaina, células de la vaina con las paredes radiales rectas y las tangenciales infladas, todas del mismo tamaño (Fig. 5F); *asociadas a los haces vasculares de segundo orden* redondeadas o verticalmente alargadas, rodeando por completo a la vaina (Figs. 5A, 5B y 5C), de 9-12 células parenquimáticas

forman la vaina, células de la vaina con las paredes radiales rectas y las tangenciales infladas, todas del mismo tamaño (Fig. 5F); *asociadas a los haces vasculares de tercer orden* redondeadas, rodeando por completo a la vaina (Figs. 5A y 5C), de 7-8 células parenquimáticas formando la vaina, células de la vaina con las paredes radiales rectas y las tangenciales infladas, todas similares en tamaño (Fig. 5F).

Esclerénquima asociado con los haces vasculares: *haces vasculares de primer orden* en la superficie adaxial, con travesaño pequeño y equidimensional en contacto con la vaina (Figs. 6C y 6D); en la superficie abaxial, un travesaño pequeño y equidimensional interrumpiendo la vaina (Figs. 6G y 6H); *haces vasculares de segundo orden* en ambas superficies, travesaños pequeños y equidimensionales en contacto con la vaina (Figs. 6A, 6D y 6G); *haces vasculares de tercer orden* una tira subepidérmica pequeña solamente presente en la superficie abaxial, el esclerénquima en contacto con la vaina (Fig. 6E).

Células epidérmicas: *células bulbiformes*, grupos en forma de abanico, situados en la base de los surcos (Fig. 8C); *pelos* gruesos y cortos, hundidos entre las células epidérmicas (Fig. 8E); *papilas* anchas, con la pared distal externa marcadamente engrosada (Fig. 8F).

Ejemplares examinados. *Greenway & Rawlines 9376 (US); Richards 17686 (MO); Vesey & Fitzgerald 3218 (MO).*

12. *Sorghastrum scaberrimum* (Nees) Herter

Contorno de la lámina: en forma de "V", abierta (Fig. 1C).

Costillas y surcos: ausentes, solamente con ligeras ondulaciones sin ningún patrón regular (Fig. 1B).

Nervadura central: compuesta, formada por 9 haces vasculares (un haz vascular de primer orden y el resto de segundo y tercer orden), en forma de "U", con células parenquimáticas asociadas (Figs. 3C y 3D).

Arreglo de los haces vasculares: de 5-7 haces vasculares de primer orden a cada lado de la nervadura central.

Haces vasculares: *haces de primer orden* verticalmente alargados, los vasos del metaxilema angulares (Fig. 4L); *haces de segundo orden* redondeados (Fig. 4I); *haces de tercer orden* angulares, xilema y floema indiferenciables (Figs. 4E, 4F y 4H).

Vainas parenquimáticas: *asociadas a los haces vasculares de primer orden* verticalmente alargadas o redondeadas, incompletas debido a una interrupción en la cara abaxial por travesaños esclerenquimáticos (Figs. 5A, 5B y 5D), de 15-20 células parenquimáticas forman la vaina, células de la vaina redondeadas, todas del mismo tamaño y forma (Fig. 5E); *asociadas a los haces vasculares de segundo orden* verticalmente alargadas, rodeando por completo a los haces vasculares (Figs. 5B y 5C), de 10-11 células parenquimáticas forman la vaina, células de la vaina con las paredes radiales rectas y las tangenciales infladas, células de forma similar y tamaño diferente (con las células más grandes situadas adaxialmente) (Figs. 5F y 5L); *asociadas a los haces vasculares de tercer orden* redondeadas, rodeando por completo a los haces vasculares (Figs. 5A y 5K), de 4-6 células parenquimáticas forman la vaina, célula de la vaina de forma irregular y mismo tamaño (Fig. 5I).

Esclerénquima asociado con los haces vasculares: *haces vasculares de pri-*

mer orden en la superficie adaxial, un travesaño pequeño y equidimensional en contacto con la vaina (Figs. 6C y 6D); en la superficie abaxial, un travesaño pequeño y equidimensional interrumpiendo la vaina (Figs. 6G y 6H); *haces vasculares de segundo orden* en ambas superficies, con travesaños pequeños y equidimensionales en contacto con la vaina (Figs. 6C, 6D y 6G); *haces vasculares de tercer orden* una *ra* subepidérmica pequeña, solamente presente en la superficie abaxial, el esclerénquima en contacto con la vaina (Fig. 6E).

Células epidérmicas: *células buliformes* formando grupos de células grandes, infladas, acomodadas paralelamente y situadas al mismo nivel de la epidermis (Fig. 8B); *pelos* cortos y gruesos, hundidos entre las células epidérmicas (Fig. 8E).

Ejemplares examinados. Chase 9841 (MO); Dombrowski 9595 (ISC); Smith & Klein 16073 (US).

13. *Sorghastrum secundum* (Elliott) Nash

Contorno de la lámina: en forma de "V", abierta (Fig. 1C).

Costillas y surcos: *superficie adaxial*, surcos angostos con la base ancha, situados entre los haces vasculares de primer y segundo orden, de tamaño medio (ocupando entre un cuarto y la mitad del grosor total de la hoja) (Figs. 2B y 2D); costillas redondeadas y situadas sobre los haces vasculares de primer y segundo orden (Fig. 2E); *superficie abaxial*, ausentes.

Nervadura central: compuesta, con un haz vascular de primer orden estructuralmente diferente a los demás y varios haces vasculares de segundo y tercer orden, redondeada, con la parte adaxial plana y levantada, con células parenquimáticas asociadas (Figs. 3C, 3D y 3F).

Arreglo de los haces vasculares: alrededor de 6 haces vasculares de primer orden a cada lado de la nervadura central.

Haces vasculares: *haces de primer orden* ovoides con la parte más ancha dirigida hacia la superficie adaxial, los vasos del metaxilema circulares (Fig. 4M); *haces de segundo orden* redondeados (Fig. 4A); *haces de tercer orden* verticalmente alargados, xilema y floema indiferenciables (Figs. 4B y 4H).

Vainas parenquimáticas: *asociadas a los haces vasculares de primer orden* verticalmente alargadas, incompletas debido a la interrupción abaxial de travesaños esclerenquimáticos (Figs. 5B y 5D), más de 15 células parenquimáticas forman la vaina, células de la vaina con las paredes radiales rectas y las tangenciales infladas, de tamaño muy irregular (Figs. 5F y 5K); *asociadas a los haces vasculares de segundo orden* verticalmente alargadas, incompletas debida a una interrupción muy pequeña y angosta de travesaños esclerenquimáticos en la cara abaxial (Figs. 5B y 5D), alrededor de 7 células parenquimáticas forman la vaina, células de la vaina con las paredes radiales y la tangencial externa rectas, la tangencial interna inflada, de tamaño muy irregular (Figs. 5G y 5K); *asociadas a los haces vasculares de tercer orden* verticalmente alargadas, rodeando por completo a los haces vasculares (Figs. 5B y 5C), alrededor de 7 células parenquimáticas forman la vaina, células de la vaina con las paredes radiales y la tangencial externa rectas, la tangencial interna inflada, todas las células del mismo tamaño (Fig. 5G).

Esclerénquima asociado con los haces vasculares: *haces vasculares de primer orden* en la superficie adaxial, un travesaño pequeño y equidimensional en con-

tacto con la vaina (Figs. 6C y 6D); en la superficie abaxial, un travesaño pequeño y equidimensional interrumpiendo la vaina (Figs. 6G y 6H); *haces vasculares de segundo orden* en la superficie adaxial, un travesaño más largo que ancho en contacto con la vaina (Figs. 6B y 6D); en la superficie abaxial, un travesaño pequeño y equidimensional interrumpiendo la vaina (Figs. 6G y 6H); *haces vasculares de tercer orden* una tira subepidérmica pequeña solamente presente en la superficie abaxial, el esclerénquima en contacto con la vaina (Fig. 6E).

Células epidérmicas: *células buliformes*, grupos formando abanico, situados en la base de los surcos (Fig. 8C); *pelos* cortos y gruesos, hundidos entre las células epidérmicas (Fig. 8E).

Ejemplares examinados. *Clos 170 (US); Combs 1193 (US); Curtiss 4019 (NY); Duncan 20663 (F); Nash 753 (NY).*

14. *Sorghastrum setosum* (Griseb.) Hitchcock

Contorno de la lámina: enrollado por ambos márgenes (Fig. 1E).

Costillas y surcos: *superficie adaxial*, surcos angostos, situados entre los haces vasculares de primer y segundo orden (Fig. 2C); costillas redondeadas, situados sobre los haces vasculares de primer y segundo orden (Fig. 2E); *superficie abaxial* con unas cuantas ondulaciones, sin un patrón regular.

Nervadura central: compuesta, con un haz vascular estructuralmente diferente al resto de los haces de primer orden y varios haces de segundo y tercer orden, con células parenquimáticas asociadas (Fig. 3G).

Arreglo de los haces vasculares: de 5-7 haces vasculares de primer orden a cada lado de la nervadura central.

Haces vasculares: *haces de primer orden* ovoides, con el lado más ancho dirigido hacia la superficie adaxial, vasos del metaxilema angulares (Fig. 4M); *haces de segundo orden* verticalmente alargados (Fig. 4J); *haces de tercer orden* redondeados, con xilema y floema diferenciables (Figs. 4A y 4G).

Vainas parenquimáticas: *asociadas con los haces vasculares de primer orden* verticalmente alargadas, incompletas debido a una interrupción en la superficie abaxial de un travesaño esclerenquimático (Figs. 5B y 5D), alrededor de 15 células parenquimáticas forman la vaina, células de la vaina con las paredes radiales rectas y las tangenciales infladas (Fig. 5F), las células situadas adaxialmente más grandes que el resto (Fig. 5L); *asociadas a los haces vasculares de segundo orden* verticalmente alargadas, rodeando por completo a los haces vasculares (Figs. 5B y 5C), alrededor de 12 células parenquimáticas forman la vaina, células de la vaina de forma irregular y tamaño similar (Figs. 5I y 5J); *asociadas a los haces vasculares de tercer orden* redondeadas, rodeando por completo a los haces vasculares (Figs. 5A y 5C), alrededor de 10 células parenquimáticas forman la vaina, células de la vaina con las paredes radiales y tangencial externa rectas, la tangencial interna inflada (Fig. 5G), todas las células del mismo tamaño y forma.

Esclerénquima asociado con los haces vasculares: *haces vasculares de primer orden* en la superficie adaxial, un travesaño pequeño y equidimensional en contacto con la vaina (Figs. 6C y 6D); en la superficie abaxial, un travesaño pequeño y equidimensional interrumpiendo la vaina (Figs. 6G y 6H); *haces vasculares de se-*

gundo orden en ambas superficies, pequeños travesaños en contacto con la vaina (Figs. 6A, 6D y 6E); *haces vasculares de tercer orden* una tira subepidérmica pequeña solamente presente en la superficie abaxial, el esclerénquima en contacto con la vaina (Fig. 6E).

Células epidérmicas: *células buliformes*, grupos en forma de abanico, situados en la base de los surcos (Fig. 8C); *pelos* principalmente localizados en la superficie adaxial, cortos y gruesos, hundidos entre las células epidérmicas (Fig. 8E).

Ejemplares examinados. *Ahumada et al. 1514 (CTES); Conrad & Conrad 2960 (ISC); Davidse & Huber 14949 (MO); Dávila et al. 204, 205 (ISC); Irwin et al. 14553 (NY); Krapovickas et al. 24962 (CTES); Rojas 5592 (US); Steinbach 5428 (US).*

15. *Sorghastrum stipoides* (HBK) Nash

Contorno de la lámina: abierto y aplanado (Fig. 1A).

Costillas y surcos: *superficie adaxial* surcos angostos (ocupando menos de un cuarto del grosor total de la hoja), situados entre los haces vasculares de primer y segundo orden (Figs. 2A y 2C); costillas redondeadas, situadas sobre los haces vasculares de primer y segundo orden (Fig. 2E); *superficie abaxial* solamente con ondulaciones irregulares.

Nervadura central: compuesta, formada por tres haces vasculares, con células parenquimáticas asociadas (Fig. 3B).

Arreglo de los haces vasculares: alrededor de 5 haces vasculares de primer orden a cada lado de la nervadura central.

Haces vasculares: *haces de primer orden* verticalmente alargados, vasos del metaxilema circulares (Fig. 4L); *haces de segundo orden* verticalmente alargados (Fig. 4J); *haces de tercer orden* angulares, generalmente hexagonales, xilema y floema diferenciables (Figs. 4E y 4G).

Vainas parenquimáticas: *asociadas a los haces vasculares de primer orden* verticalmente alargadas, incompletas debido a una interrupción en la cara abaxial de un travesaño esclerenquimático (Figs. 5B y 5D), alrededor de 18 células parenquimáticas forman la vaina, células de la vaina con las paredes radiales rectas y las tangenciales infladas, todas del mismo tamaño (Fig. 5F); *asociadas a los haces vasculares de segundo orden* verticalmente alargadas, incompletas debido a la interrupción abaxial de un travesaño esclerenquimático (Figs. 5B y 5D), alrededor de 11 células parenquimáticas forman la vaina, células parenquimáticas con las paredes radiales rectas y las tangenciales infladas, todas del mismo tamaño (5F); *asociadas a los haces vasculares de tercer orden* redondeadas, rodeando por completo a los haces vasculares (Figs. 5A y 5C), alrededor de 8 células parenquimáticas forman la vaina, células de la vaina con las paredes radiales rectas y las tangenciales infladas, todas del mismo tamaño (Fig. 5F).

Esclerénquima asociado con los haces vasculares: *haces vasculares de primer orden* en la superficie adaxial, un travesaño pequeño y equidimensional en contacto con la vaina (Figs. 6C y 6D); en la cara abaxial, un travesaño pequeño y equidimensional interrumpiendo la vaina (Figs. 6G y 6H); *haces vasculares de segundo orden* en la superficie adaxial, una tira subepidérmica pequeña en contacto con la vaina (Figs. 6A y 6D), en la superficie abaxial, un travesaño pequeño y equidi-

mensional interrumpiendo la vaina (Figs. 6G y 6H); *haces vasculares de tercer orden* una tira subepidérmica pequeña solamente presente en la superficie abaxial, el esclerénquima en contacto con la vaina (Fig. 6E).

Células epidérmicas: *células buliformes*, grupos en forma de abanico, situadas en la base de los surcos (Fig. 8C); *papilas* con la pared distal externa marcadamente engrosada (Fig. 8F).

Ejemplares examinados. *Asplund 6638 (US); Hatchbach 15242 (F); Hunziker 1794 (BAB); Mexia 5542 (MO); Reitz & Klein 7732 (US); Schulz 925 (MO);*

16. *Sorghastrum trichopus* (Stapf) Pilger

Contorno de la lámina: aplanado o ligeramente enrollado por ambos márgenes (Figs. 1A y 1E).

Costillas y surcos: *superficie adaxial* surcos angostos, situados entre los haces vasculares de primer y segundo orden (Fig. 2C); costillas redondeadas, situadas sobre los haces vasculares de primer y segundo orden (Fig. 2E); *superficie abaxial* solamente con ondulaciones irregulares.

Nervadura central: compuesta, formada por tres haces vasculares, con células parenquimáticas asociadas (Fig. 3C).

Arreglo de los haces vasculares: de 4-5 haces vasculares de primer orden a cada lado de la nervadura central.

Haces vasculares: *haces de primer orden* redondeados, vasos del metaxilema circulares (Fig. 4K); *haces de segundo orden* verticalmente alargados (Fig. 4J); *haces de tercer orden* pentagonales, xilema y floema diferenciables (Figs. 4D y 4G).

Vainas parenquimáticas: *asociadas a los haces vasculares de primer orden* redondeadas, incompletas debido a una interrupción en la superficie abaxial por travesaños esclerenquimáticos (Figs. 5A y 5D), alrededor de 10-14 células parenquimáticas forman la vaina, células de la vaina de forma irregular y mismo tamaño (Figs. 5I y 5J); *asociadas a los haces vasculares de segundo orden* verticalmente alargadas, rodeando por completo a los haces vasculares (Figs. 5A y 5C), de 7-9 células parenquimáticas forman la vaina, células de la vaina de forma irregular y mismo tamaño (Figs. 5I y 5J); *asociadas a los haces vasculares de tercer orden* redondeadas, rodeando por completo a los haces vasculares (Figs. 5A y 5C), de 5-7 células parenquimáticas forman la vaina, células de la vaina de forma irregular y mismo tamaño (Fig. 5I).

Esclerénquima asociado a los haces vasculares: *haces vasculares de primer orden* en la superficie adaxial, un travesaño pequeño y equidimensional en contacto con la vaina (Figs. 6C y 6D), en la superficie abaxial, un travesaño pequeño y equidimensional interrumpiendo la vaina (Figs. 6G y 6H); *haces vasculares de segundo orden* en ambas superficies, con travesaños equidimensionales (a veces más largos que anchos) en contacto con la vaina (Figs. 6B, 6C, 6D, 6F y 6G); *haces vasculares de tercer orden* una tira subepidérmica pequeña solamente presente en la cara abaxial, el esclerénquima en contacto con la vaina (Fig. 6E).

Células epidérmicas: *células buliformes*, grupos en forma de abanico, situadas en la base de los surcos (Fig. 8C); *pelos* cortos y gruesos, hundidos entre las células epidérmicas (Fig. 8E); *papilas* con la pared distal externa marcadamente engrosada (Fig. 8F).

Ejemplares examinados. *Ellis 2680 (MO)*; *Gonde 32/74 (MO)*; *Robinson 18906 (NY)*; *Smook & Russell 1957 (MO)*.

17. *Sorghastrum viride* Swallen

Contorno de la lámina: abierto, aplanado (Fig. 1A).

Costillas y surcos: ausentes, solamente con algunas ondulaciones irregulares.

Nervadura central: compuesta, formada por 5 haces vasculares (un haz vascular de primer orden estructuralmente diferente del resto y haces vasculares de segundo y tercer orden), redondeada, con células parenquimáticas asociadas (Figs. 3C y 3E).

Arreglo de los haces vasculares: de 8-9 haces vasculares de primer orden a cada lado de la nervadura central.

Haces vasculares: *haces de primer orden* ovoides, con el lado más ancho dirigido hacia la superficie adaxial, vasos del metaxilema angulares (Fig. 4M); *haces de segundo orden* redondeados (Fig. 4I); *haces de tercer orden* redondeados, xilema y floema diferenciables (Fig. 4A y 4G).

Vainas parenquimáticas: *asociadas a los haces vasculares de primer orden* redondeados, xilema y floema diferenciables (Fig. 4A y 4G).

Vainas parenquimáticas: *asociadas a los haces vasculares de primer orden* verticalmente alargadas, incompletas debido a la interrupción en la cara abaxial de travesaños esclerenquimáticos (Figs. 5B y 5D), alrededor de 16 células parenquimáticas forman la vaina, células de la vaina con las paredes radiales rectas y las tangenciales infladas, todas las células similares en tamaño y forma (Fig. 5F); *asociadas a los haces vasculares de tercer orden* redondeadas, rodeando por completo a los haces vasculares (Figs. 5A y 5C), alrededor de 9 células parenquimáticas forman la vaina, células de la vaina con las paredes radiales rectas y las tangenciales infladas (Fig. 5F).

Esclerénquima asociado a los haces vasculares: *haces vasculares de primer orden* en la superficie adaxial, un travesaño pequeño y equidimensional en contacto con la vaina (Figs. 6C y 6D); en la superficie abaxial, un travesaño pequeño y equidimensional interrumpiendo la vaina (Figs. 6G y 6H); *haces vasculares de segundo orden* en ambas superficies, travesaños equidimensionales en contacto con la vaina (Figs. 6A, 6D y 6E); *haces vasculares de tercer orden* una tira subepidérmica pequeña solamente en contacto con la cara abaxial, el esclerénquima en contacto con la vaina (Fig. 6E).

Células epidérmicas: *células buliformes* formando grupos de células grandes, infladas, acomodadas paralelamente y situadas al mismo nivel que la superficie de la epidermis (Fig. 8B).

Ejemplares examinados. *Burkart & Troncoso 26202 (SI)*; *Hassler 11075 (US)*; *Morong 547 (NY)*; *Quarin 417 (SI)*; *Rosengurt B-8433 (US)*; *Tressens et al. 414 (CTES)*.

CONSIDERACIONES FINALES

El estudio sobre la anatomía foliar de *Sorghastrum* revela que este género queda bien demarcado dentro de las características anatómicas generales de la tribu Andropogoneae propuestas por Renvoize (1982); sin embargo, este patrón anatómico

está basado en 85 géneros y sólo se examinó una especie de *Sorghastrum*. A través de este estudio se concluye que si bien existe variabilidad en las características anatómicas del género (forma y número de haces vasculares y células parenquimáticas de la vaina, agrupaciones de células esclerenquimáticas, etc.), hay algunas importantes en la definición o interpretación de *Sorghastrum*, de ciertas de sus especies o grupos de ellas.

Las características anatómicas más importantes de la hoja de *Sorghastrum* son:

1. El número de haces vasculares de primer orden a cada lado de la nervadura central varía de 4-9.

2. Los haces vasculares son de tres tipos: primero, segundo y tercer orden. Su forma en sección transversal es redondeada o alargada.

3. Siempre existe una sola vaina parenquimática que rodea total o parcialmente a los haces vasculares. Las células parenquimáticas que forman la vaina generalmente presentan las paredes radiales erectas y las tangenciales infladas, aunque a veces muestran formas redondeadas y aun indefinidas.

Las características anatómicas foliares más importantes para definir especies o grupos de ellas son:

1. La nervadura central es generalmente compuesta (formada por varios haces vasculares), sin embargo *S. minarum* y *S. rigidifolium* muestran una nervadura central simple (formada por un solo haz vascular de primer orden).

2. Las vainas parenquimáticas asociadas a los haces vasculares de primer orden están formadas por 15-20 células, sin embargo *S. trichopus* y *S. setosum* muestran un número menor (10-15 células parenquimáticas).

3. Las células buliformes tienen generalmente forma de abanico, sin embargo en algunos casos forman grupos restringidos de células largas y de paredes paralelas. En este último caso se encuentran, *S. chaseae*, *S. scaberrimum*, *S. pellitum*, *S. viride*, *S. contractum* y *S. pellitum*.

LITERATURA CITADA

- BOTHA, C. E. J., R. F. EVERT, R. H. M. CROSS y D. J. MARSHALL. 1982. Comparative anatomy of mature *Themeda triandra* Forsk. Leaf Blades: a correlated light and electron microscope study. *J. S. African Bot.* 48:311-328.
- DAVILA A., P. 1988a. *Systematic Revision of the genus Sorghastrum (Poaceae: Andropogoneae)*. Ph. D. Dissertation, Iowa State University. Ames.
- ELLIS, R. P. 1976. A procedure for standardizing comparative leaf anatomy in the Poaceae. I. The leaf blade as viewed in transverse section. *Bothalia* 12:65-109.
- ELLIS, R. P. 1987. A review of Comparative Leaf Blade Anatomy in the Systematics of the Poaceae: The Past Twenty-Five Years. T.R. Soderstrom, K. W. Hilu, C. S. Campbell y M. E. Barkworth. In: *Grass Systematics and Evolution*. Smithsonian Institution Press, Washington.
- HILU, K. W. 1984. Leaf epidermis of *Andropogon* sect. *Leptopogon* (Poaceae) in North America. *Syst. Bot.* 9:247-257.
- JACQUES-FÉLIX, H. 1962. *Les Graminées D'Afrique Tropicale*. Institut de Recherches Agronomiques Tropicales et des Cultures Vivrières, Paris.
- KAMMANTHY, R. V. 1969. Anatomy of *Vetiveria zizanioides* (L.) Nash. *Bull. Bot. Surv. India* 10:283-285.
- METCALFE, C. R. 1960. *Anatomy of the monocotyledons. V. I. Gramineae*. Clarendon Press, Oxford.
- POHL, R. W. 1965. Dissecting equipment and materials for the study of minute plant structures. *Rhodora* 67:95-96.

- RENVOIZE, S. A. 1982. A survey of leaf blade anatomy in Grasses. I. Andropogoneae. *Kew Bull.* 37:315-321.
- RODELLA, R. A., V. M. de M. ANDRADE y R. C. S. MAIMONI-RODELLA. 1983. Características de anatomía foliar de cuatro cultivares de *Sorghum bicolor* (L.) Moench. *García de Orta: Ser. Bot* 6:41-46.
- TÜRPE, A. M. 1981. Anatomía foliar de las especies de *Elionurus* Willd. *Lilloa* 35:5-35.