

ALGO MÁS SOBRE SURCOS EN DIENTES HUMANOS PERMANENTES

José A. Pompa*

Las piezas dentarias han sido buenas informadoras sobre aspectos de orden biológico y cultural (características genético-morfológicas, desgaste por dieta, uso de los dientes como herramienta, mutilación e incrustación, etcétera). El tema que ahora nos ocupa se refiere a un tipo de alteración en la morfología dentaria de las coronas de piezas permanentes, que pudiera pensarse producido de manera intencional, aspecto que analizaremos a lo largo de este estudio.

La característica esencial la constituye un surco que corre a lo largo de la periferia de la corona dentaria; la profundidad es variable y la anchura generalmente menor a un milímetro, y queda la duda de si realmente se trata de piezas dentarias con líneas de hipoplasia del esmalte, o bien de surcos intencionales, ya que están muy bien alineados en sentido horizontal.

En la escasa literatura sobre el tema de surcos intencionales, Harris *et al.* (1985) presentan un caso de dientes anteriores unidos con alambre de oro, encontrados en El Qatta, Egipto, en cuyas ilustraciones se aprecia claramente un surco muy similar a los encontrados en material mesoamericano. Por otra parte, Ring (1985:36) muestra especímenes con rasgos parecidos al reportado por Harris y la ilustración de una mandíbula encontrada en Honduras (Ring 1985: 17), con características casi idénticas a los ejemplares que en este trabajo mencionaremos.

Cabe aclarar que, en cuanto a los surcos intencionales en piezas dentarias, hay trabajos que tratan sobre la presencia de ellos en piezas permanentes posteriores (molares) que han sido descritos por varios investigadores (Pompa 1984; Billar 1988); en estos casos, la alteración está presente por debajo de la línea de unión cemento-esmalte, en la superficie distal de la raíz. Los surcos que ahora atendemos muestran la

*Dirección de Antropología Física, INAH, México.

alteración por arriba del cuello, esto es, en la corona de la pieza y rodeándola en toda su circunferencia. Entre uno y otro tipo de surcos no existe ninguna relación.

En las colecciones esqueléticas depositadas en la Dirección de Antropología Física del Instituto Nacional de Antropología e Historia, en México, he encontrado especímenes que muestran surcos en el esmalte con características no muy comunes, y que a continuación describo:

1] Mandíbula incompleta recuperada fuera de contexto (material removido) en la huerta del templo de Juchitepec, Estado de México (figura 1). Corresponde a un sujeto probablemente masculino, adulto joven, cuyos surcos están presentes en ambos M_2 ; los incisivos, caninos, premolares y el M_3 se perdieron *postmortem*. Época: Posclásico.

2] Maxilar y mandíbula correspondientes al entierro 105 de Co-baes 25, Culiacán, Sinaloa, recuperados durante la exploración efectuada en 1987 (figura 2). Se trata de un sujeto de sexo femenino, adulto joven, que presenta deformación cefálica intencional. Los surcos están presentes en los cuatro incisivos superiores y en los caninos (en la superficie lingual de los caninos superiores no es observable debido al desgaste dentario). Las piezas inferiores muestran los surcos en los cuatro incisivos, los dos caninos y en los dos Pm_1 . Época: Posclásico.

3] Cráneo y mandíbula que corresponden al espécimen marcado como 5-2 de Culhuacán, D. F. (exploración Parker [figura 3]). Los incisivos superiores se perdieron *postmortem*, al igual que el canino derecho y ambos Pm_1 ; los surcos se observan en ambos M_1 ; en la mandíbula son claramente visibles en las seis piezas anteriores (incisivos y caninos), tanto en la cara lingual como en la bucal. Época: Posclásico.

4] Mandíbula fragmentada marcada como no. 1 del entierro 167 de la sección A, recuperada durante la exploración de 1957 en la isla de Jaina, Campeche (figura 4). Mal conservado, el fragmento pertenece a una porción del lado derecho; los surcos están claramente definidos en el canino y en ambos premolares. Época: Clásico.

5] Mandíbula incompleta correspondiente al entierro 190 de Cholula, Puebla (figura 5). Este espécimen está mal conservado: el esmalte de varias piezas presenta fracturas y desprendimientos; aun así es posible observar surcos en el Pm_1 y canino izquierdos, y en el I_2 y canino derechos (los incisivos izquierdos y el central derecho no están presentes). Época: Posclásico.

Existen varias posibilidades: que estos surcos fueran producidos intencionalmente, o bien, fueran efecto de un proceso biológico natural, como la hipoplasia del esmalte; esta última puede ser la respuesta, ya




Figura 1. Juchitepec, Estado de México. Mandíbula incompleta. Surco en M₂.

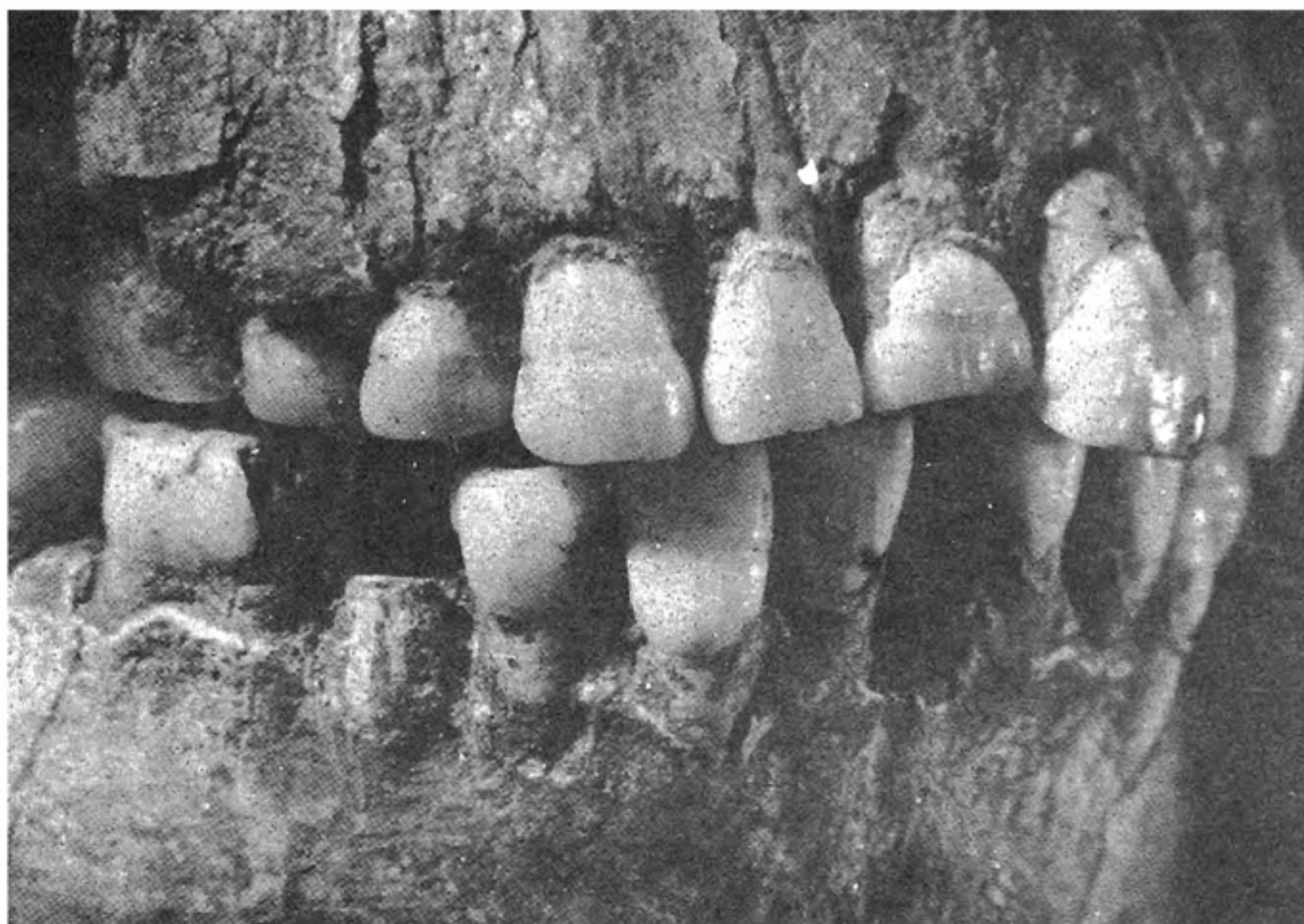


Figura 2. Entierro 105 de Cobaes 25, Culiacán, Sinaloa. Piezas superiores e inferiores con surcos.

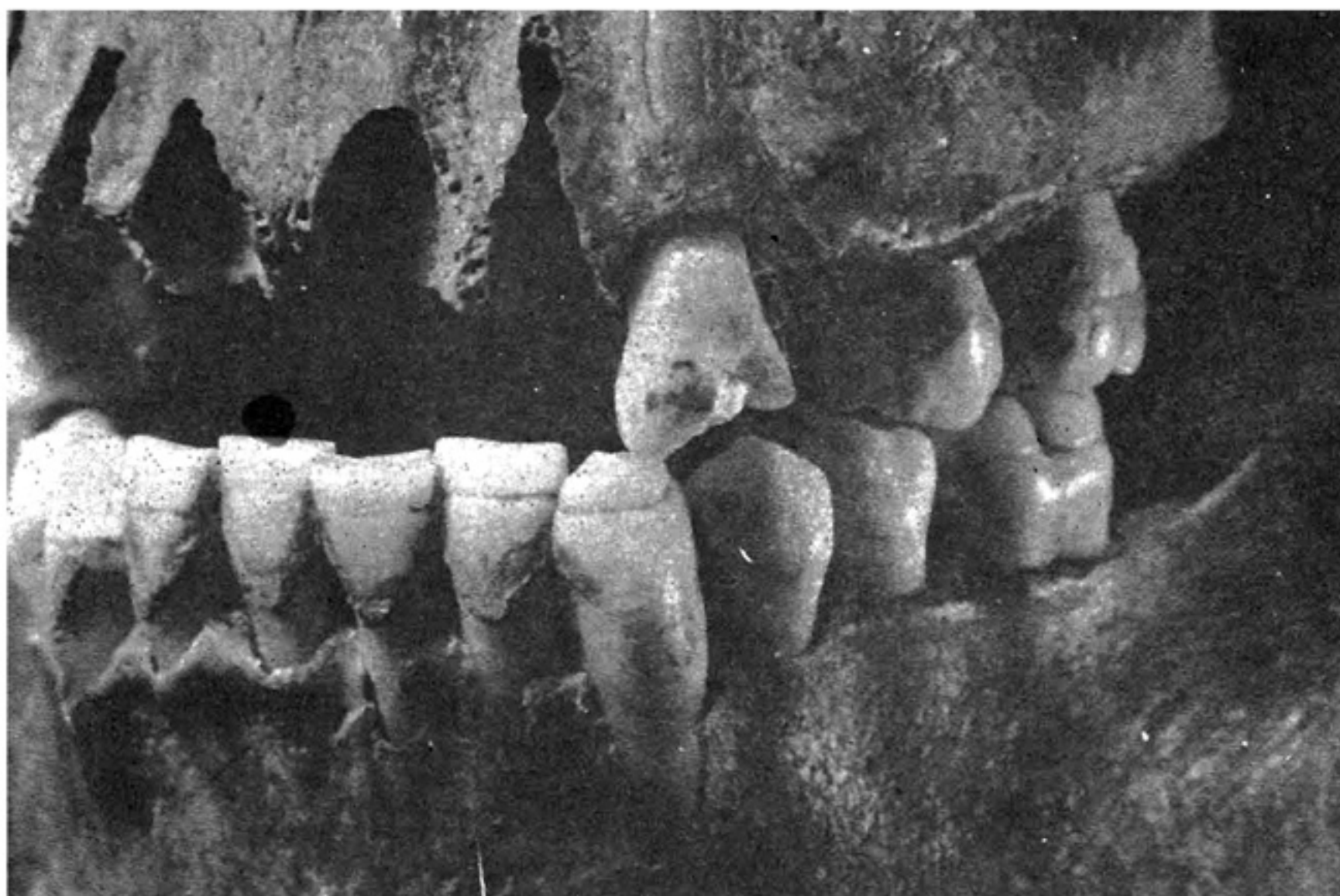


Figura 3. Ejemplar 5-2, Culhuacán, D. F. Surcos en piezas inferiores (varias pérdidas superiores *postmortem*).

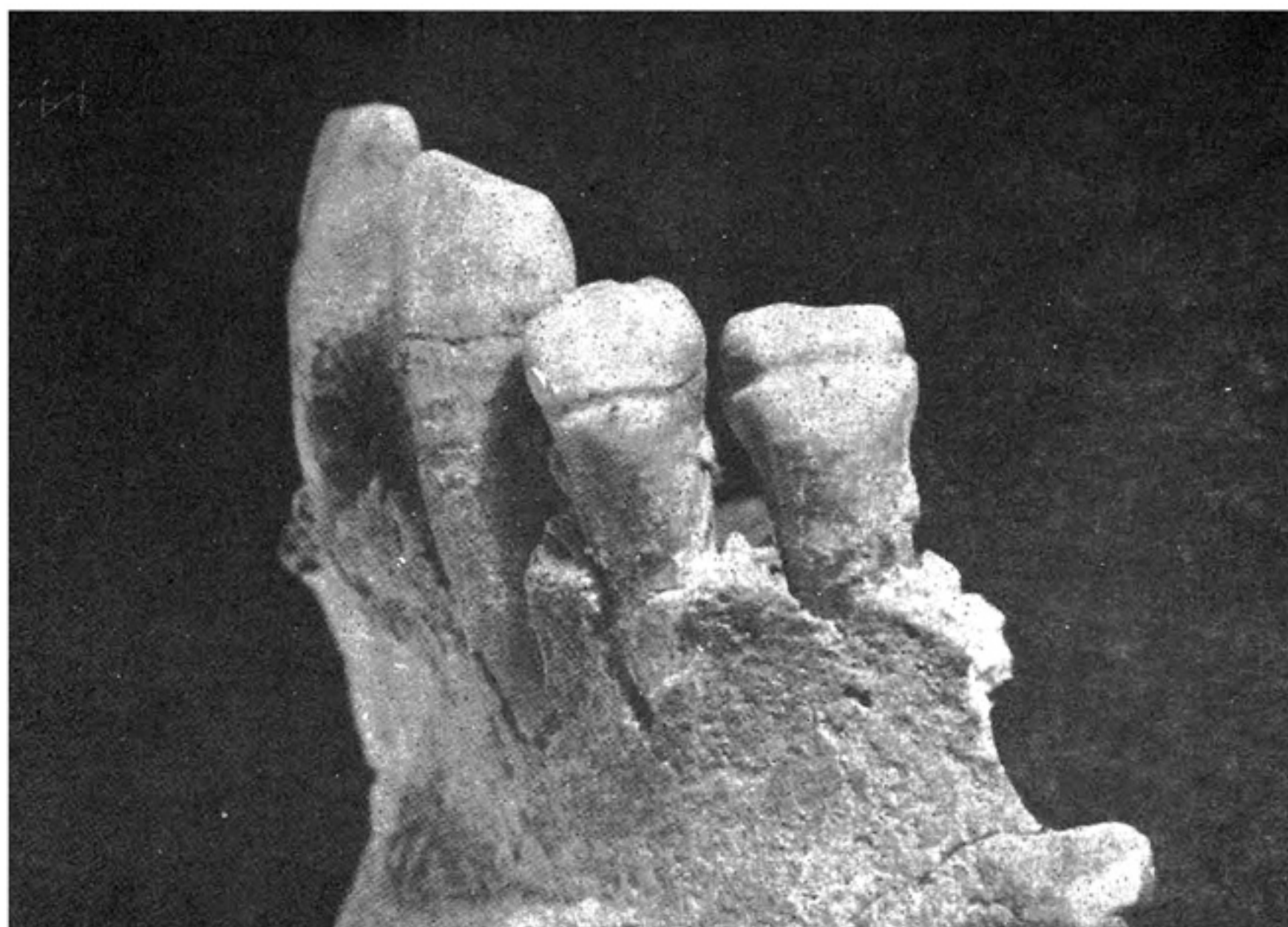


Figura 4. Fragmento en mandíbula del entierro 1-167, Jaina, Campeche. Temporada 1957. Surcos en canino y ambos premolares.




Figura 5. Cholula, Puebla. Entierro 190. Clara hipoplasia del esmalte.

que cuando se tienen las piezas dentarias en relación con las demás y en su arcada dentaria es posible establecer, cuando todo coincide, si se trata de líneas de hipoplasia del esmalte y cuál era la edad aproximada del sujeto cuando estas líneas fueron producidas, ya que los momentos de formación de cada corona son diferentes (Finnegan 1978: 72-73) y, por lo tanto, la coincidencia del alineamiento homogéneo resultaría difícil pero no imposible (figura 3), lo cual no es muy frecuente en los casos de hipoplasia del esmalte; esto es lo que causa confusión, ya que a primera vista pareciera que varios de los casos que aquí presento son producto de alteración intencional, y ésa fue la impresión que a mí y a otros colegas nos produjeron los surcos referidos en esta contribución.

En varios ejemplares podemos observar que, debido al proceso normal de oclusión-masticación, el desgaste borró total o parcialmente la línea, tanto en las superficies proximales de contacto (M_1 izquierdo de Culhuacán, D. F.) como cuando las cúspides bucales de los molares superiores borran los surcos de la superficie bucal de los molares inferiores y las cúspides linguales de los inferiores borran la línea lingual de los superiores (figura 6). En el caso de los incisivos, los superiores desgastan la superficie labial de los inferiores; por esto es evidente que los surcos fueron producidos a una edad muy temprana, ya que, como se puede observar en el caso del ejemplar de Cobae 25 (Culiacán), al migrar al I_1 por falta de contacto con el antagónico (I_1) se perdió la alineación.

De ser intencionales, la razón para producirlos es desconocida; en el Cercano Oriente fue posiblemente restaurativa (Harris *op. cit.*; Ortner 1986), y los ejemplares que ellos presentan tienen de una u otra manera algún problema bucal, aspecto que no presentan nuestros especímenes; por otra parte, el ejemplar de Honduras es muy similar a los nuestros en cuanto a las líneas, pero tiene además implantes de incisivos hechos en concha, al menos uno de ellos tiene simulada una línea. ¿Para o por qué? No lo sabemos.

También se plantea la posibilidad de que, siendo líneas de hipoplasia, algunas hayan sido remarcadas con intención similar a la de la mutilación dentaria (con el ejemplar de Jaina hay una nota de Javier Romero, quien primero pensó que se trataba de mutilación y luego la descartó). Las piezas dentarias fueron revisadas con un microscopio Olympus SZ III, zoom estereoscópico con capacidad hasta 160 X, y confirmó que se trataba de líneas de hipoplasia.

Considero importante subrayar que no todos los casos de líneas de hipoplasia del esmalte son tan claros ni tan singulares como éstos. Presento los cinco ejemplares debido a que son, de una u otra manera, diferentes a los que comúnmente encontramos, dadas las características de severidad del fenómeno que los produjo, de la homogeneidad del alineamiento de las líneas, etcétera.

CONCLUSIONES

a] Los surcos encontrados están únicamente en sujetos adultos de ambos sexos; no han sido detectados en infantes ni en jóvenes.

b] Aunque no están presentes todas las piezas, vemos que en el área de los dientes anteriores (incisivos y caninos) es donde se presenta la mayor coincidencia de líneas, y después en la zona de los molares, preferentemente en el primero; también en algunos premolares se observan líneas (figura 7).

c] En las piezas dentarias en las que se observan las líneas no se aprecian lesiones.

d] No se trata de un trabajo restaurativo, como es el caso de los ejemplares del Cercano Oriente y de la mandíbula de Honduras.

e] El periodo cultural mesoamericano del que provienen los materiales estudiados es el Posclásico, salvo el ejemplar de Jaina que es del Clásico.

f] Los surcos fueron producidos por alteraciones en el desarrollo durante la infancia del individuo; aunque no tenemos todas las piezas,

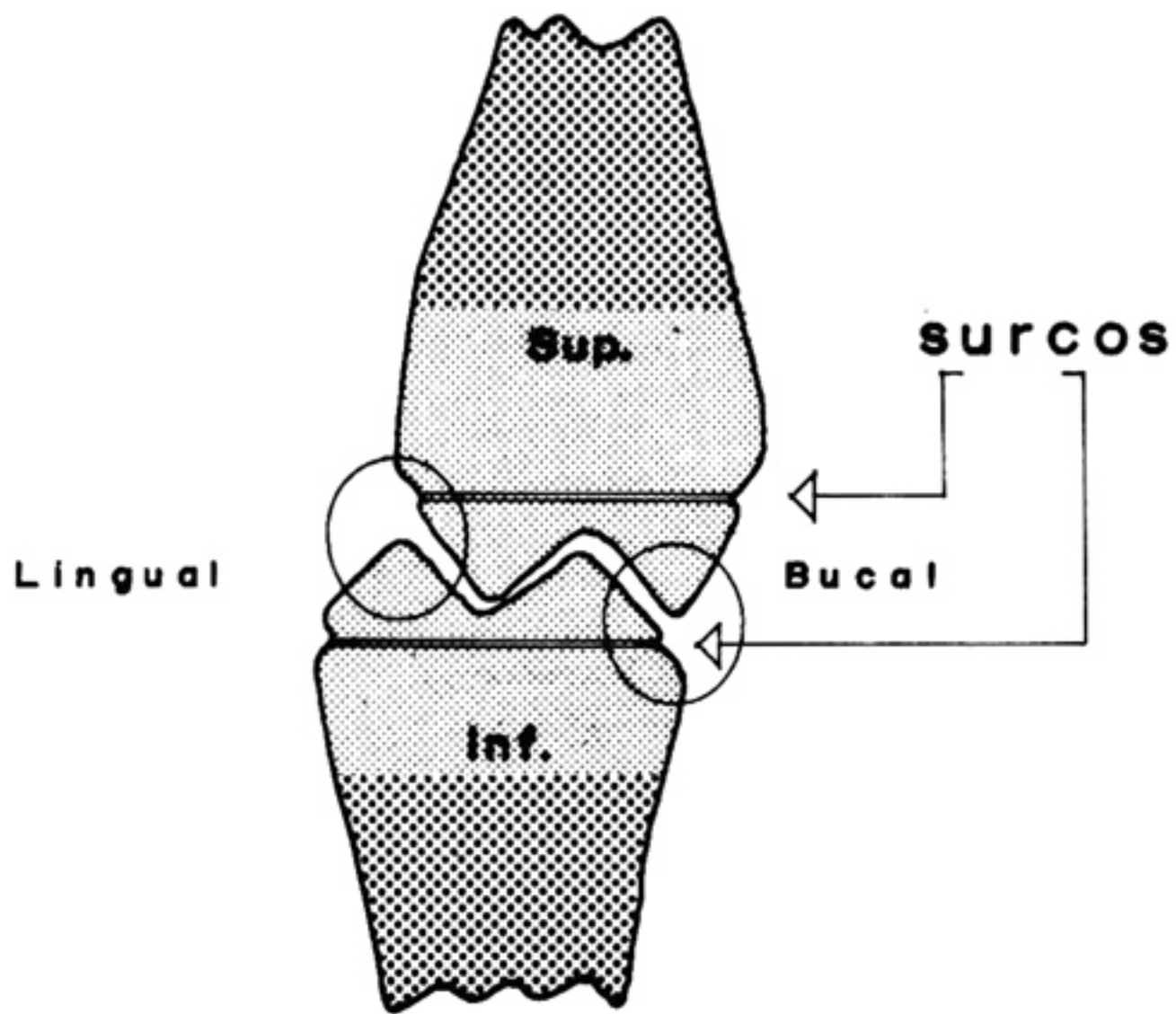


Figura 6.

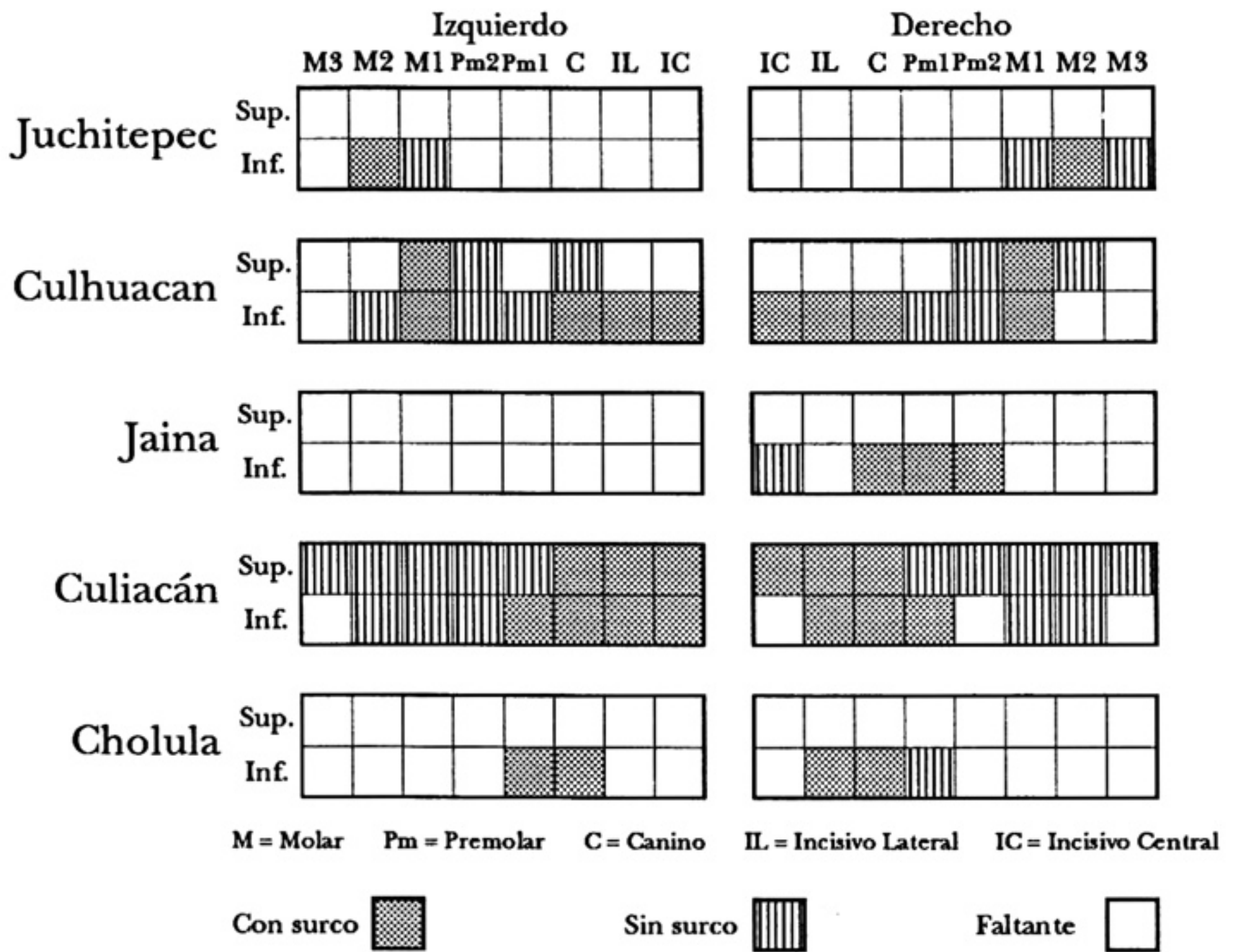


Figura 7. Distribución de los surcos por individuo.

es posible fijar los rangos de edad en que el fenómeno productor se presentó y a continuación se detalla cada caso:

- 1] Juchitepec: después de los 3 y antes de los 7 años.
- 2] Culiacán: aproximadamente a los 2.5 años.
- 3] Culhuacán: entre el nacimiento y 1.5 años.
- 4] Jaina: aproximadamente a los 6 años.
- 5] Cholula: entre 1.8 y 6 años.

Cabe aclarar que mientras más piezas dentarias estén presentes en su sitio, mayor será la confiabilidad del diagnóstico de la edad en que se produjeron las líneas.

REFERENCIAS

BILLARD, M.

- 1988 "A case of interproximal artificial grooves on protohistorical teeth from France", *Papers on Paleopathology* (presentado en la séptima reunión de miembros europeos), Lyon, septiembre 1-4 de 1988, Paleopathology Association.

FINNEGAN, MICHAEL

- 1978 *A guide to osteological analysis*; Kansas State University.

HARRIS, JAMES, ZAKI ISKANDER Y SHAFIK FARID

- 1985 "Restorative dentistry in Ancient Egypt: An archaeology fact", *The Journal of the Michigan Dental Association* 57: 401-404.

ORTNER, J.

- 1986 "Case report no. 7", *Paleopathology Newsletter* núm. 53: 10-11, Paleopathology Association (véase núm. 65 de marzo de 1989: 11).

POMPA Y PADILLA, JOSÉ ANTONIO

- 1984 "Surcos intencionales en superficies proximales de molares humanos permanentes", *Estudios de antropología biológica. II Coloquio de Antropología Física "Juan Comas"*, México, Instituto de Investigaciones Antropológicas, UNAM, pp. 307-316.

RING, MALVIN E.

- 1985 *Dentistry. An illustrated history*, Nueva York, Harry N. Abrams.

