

# DATOS ANTROPOLÓGICOS SOBRE LA NECRÓPOLIS ORIENTALIZANTE DE «LA JOYA» (HUELVA, ESPAÑA)

María Dolores Garralda y María Aránzazu Muñoz

*Sección de Antropología, Facultad de Biología, Universidad Complutense de Madrid, España*

## INTRODUCCIÓN

En el suroeste de la Península Ibérica, próxima a la costa atlántica andaluza, se encuentra la actual ciudad de Huelva, en la confluencia de los estuarios de los ríos Tinto y Odiel (Figura 1). Respaldo a esta ciudad por el norte y noreste se hallan unas elevaciones con una altura media de 50 m, localmente denominadas «cabezos». En uno de ellos está siendo excavada la necrópolis de «La Joya», de donde proceden los restos humanos sobre los que realizamos el presente trabajo.

Esta necrópolis, con una datación relativa que la sitúa entre mediados del siglo VII y comienzos del VI antes de Cristo, presenta un gran interés arqueológico, puesto que muchos de los materiales que en ella aparecen, así como las áreas de hábitat próximas, son considerados de origen orientalizante. Es decir, se relacionan con la expansión del mundo fenicio y su asimilación por el mundo indígena del sur de España, que originaron la cultura tartésica (Garrido y Orta 1978, 1989).

La mayor parte de las tumbas son túmulos, algunos de ellos de gran complejidad y en los que aparecieron numerosos objetos, incluso carros de madera de nogal y bronce (Garrido y Orta 1989). Los rituales de enterramiento identificados en la necrópolis son de dos tipos principales. Unos son los de incineración, ritual que es

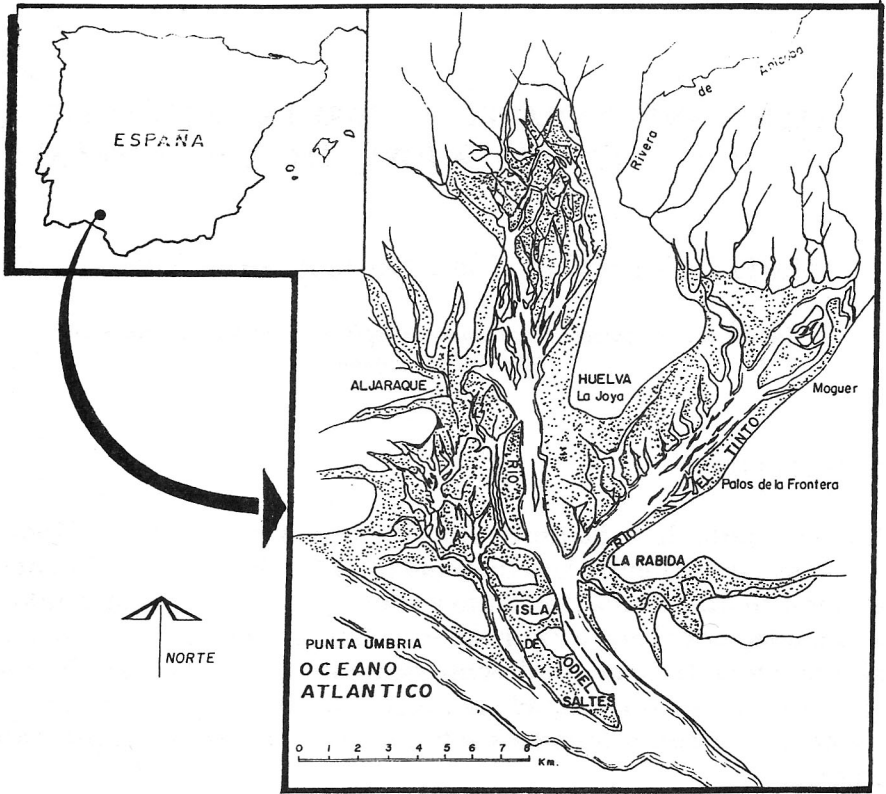


Figura 1. Localización de la necrópolis de «La Joya» (Huelva, España).

corriente en otras muchas culturas de la Península Ibérica durante la Edad de Hierro, como, por ejemplo, en el mundo ibérico. En este caso, los restos humanos han sido objetos de una combustión a elevadas temperaturas al aire libre, quedando reducidos a pequeñas esquirlas óseas que fueron luego recogidas y depositadas en urnas dentro de los túmulos.

El otro tipo de enterramiento al que aludíamos es el de inhumación; en esta necrópolis de «La Joya» hay documentadas algunas inhumaciones en la misma tumba donde aparecían restos incinerados y otras aisladas. Además, en el denominado segundo sector, Garrido y Orta (1989) excavaron la problemática Tumba X (o de «Las

Caninas»), en la que ocho de los individuos encontrados carecían de ajuar alguno, parecían yacer en posición violenta, impropia de un ritual funerario y tenían numerosas piedras a su alrededor, algunas de las cuales, de gran tamaño, se encontraban junto a la cabeza. Ello dio pie a la formulación de diversas teorías, como la de que aquellos individuos hubieran podido haber sido «lapidados», quizás en relación con algún tipo de sacrificio (Garrido y Orta 1989), ya que tales rituales aparecen documentados en diversas regiones y culturas de ámbito mediterráneo (Grecia, Cartago, Fenicia, etcétera).

Resulta indudable el interés arqueológico que la necrópolis de «La Joya» tiene en el complejo panorama de la Edad del Hierro de nuestro país, al reflejar los indiscutibles contactos que la gente de aquella región mantuvo a lo largo de varios siglos con los comerciantes o colonos venidos de otros puntos del mundo mediterráneo. Por ello, nos pareció interesante analizar los restos humanos en ella encontrados, con el fin de tratar de obtener algunos datos antropológicos sobre el famoso pueblo de los tartessos.

#### DESCRIPCIÓN ANTROPOLÓGICA

Los materiales antropológicos aparecen muy mal conservados, unas veces por ser restos de individuos incinerados y otras por la gran acidez del terreno (de color rojo-cobrizo, con abundante óxido de hierro y muy endurecido) en el que fueron inhumados. Ante tales condiciones, lo único que se pudo hacer, en muchos casos, con los escasos fragmentos obtenidos tras la excavación fue ver si los restos pertenecían a individuos adultos o no, sin poder determinar en muchas ocasiones el sexo y/o la edad. Con respecto a esta última, la mayor parte de los individuos debió ser diagnosticada simplemente como adulta, es decir, sin que fuese posible precisar más la edad a la que fallecieron. Sólo con cinco individuos, de los diecisiete encontrados, fue posible obtener algunos datos un poco más completos. A continuación exponemos lo que nos fue posible deducir del conjunto de los materiales antropológicos de la necrópolis de «La Joya».

*Tumba 7.* Restos no identificables quemados y muy fragmentados de un individuo adulto.

*Tumba 9.* Restos no reconstruibles de un individuo adulto.

*Tumba 11.* Restos no reconstruibles quemados y muy fragmentados de un individuo adulto, a juzgar por el espesor de los mismos y de la cabeza del radio.

*Tumba 12 (no. de inventario 10).* Restos no identificables y muy fragmentados encontrados en una urna cineraria y que parecen corresponder a un adulto.

*Tumba 14.* Restos no reconstruibles de la inhumación correspondiente a un individuo adulto, a juzgar por el grosor de los fragmentos del fémur, tibia y húmero.

*Tumba 15.* Restos no identificables quemados y muy fragmentados de un individuo adulto.

*Tumba 18 A y B.* De esta inhumación se conservan diversos y muy pequeños fragmentos de algunos huesos largos y falanges de un adulto. En una cajita aparte aparece un pequeño bloque de tierra con parte del canino, de los premolares inferiores y del M1 superior derecho; están muy mal conservados ya que sólo queda parte de las coronas, rotas por las grietas. Hay poca abrasión (tipo III de Broca) en el M1 superior, y están netas las cúspides de los premolares y el canino.

*Tumba 19 (no. de inventario 9).* Restos no identificables y quemados de un adulto aparecidos en una urna.

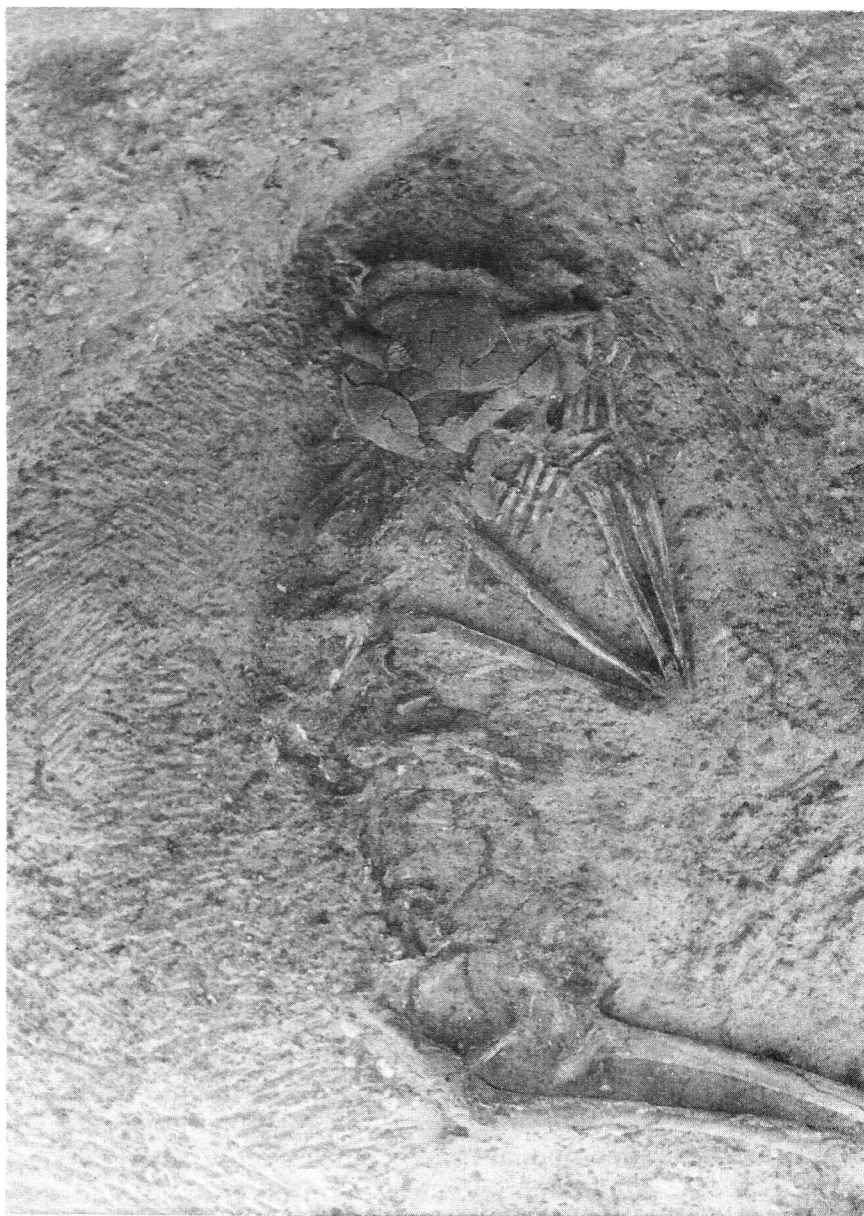*Tumba 19 (no. de inventario 10).* Igual que la anterior y también aparecidos en urna cineraria.

*Tumba 26 (Figura 2).* Restos muy mal conservados de una inhumación correspondiente a un individuo adulto, probablemente masculino, no muy robusto y del que sólo se conservan fragmentos que no posibilitan ningún dato métrico.

*Tumba 27.* Restos de la inhumación de un individuo adulto, probablemente femenino, a juzgar por los escasos datos que proporcionan los fragmentos que han llegado hasta nosotros.

La reconstrucción del cráneo fue imposible, pero un pequeño fragmento del frontal que conserva la glabella, junto con el espesor y la escasa robustez de los huesos, permitieron efectuar el diagnóstico del sexo aludido. Se conservan casi todas las piezas dentarias, excepto el I2 superior izquierdo, el I2 inferior derecho y el C superior derecho. Hay caries en el M3 inferior izquierdo (cara oclusal), M1 inferior izquierdo (cara distal) y M3 inferior derecho, cuya corona ha desaparecido casi por completo.





*Figura 2.* Tumba 26 de «La Joya». Individuo adulto, probablemente masculino.

La mandíbula es pequeña, poco robusta, con una rama mandibular alta y de mediana anchura. Se conservan también parte de los huesos de la mano, totalmente adheridos a la tierra y rotos, y diversos fragmentos del esqueleto postcraneal. Su estado está tan deteriorado que no permite calcular la estatura, y sólo muestra gracilidad general.

*Tumba 28 X-2* (Figura 3). Restos de la inhumación de un individuo adulto masculino. Al igual que en el caso anterior, el cráneo apareció embutido en un bloque de arcilla roja que lo aplastó y lo deshizo. Los fragmentos son muy pequeños, pero uno de ellos corresponde al arco superciliar izquierdo, muy marcado y robusto.

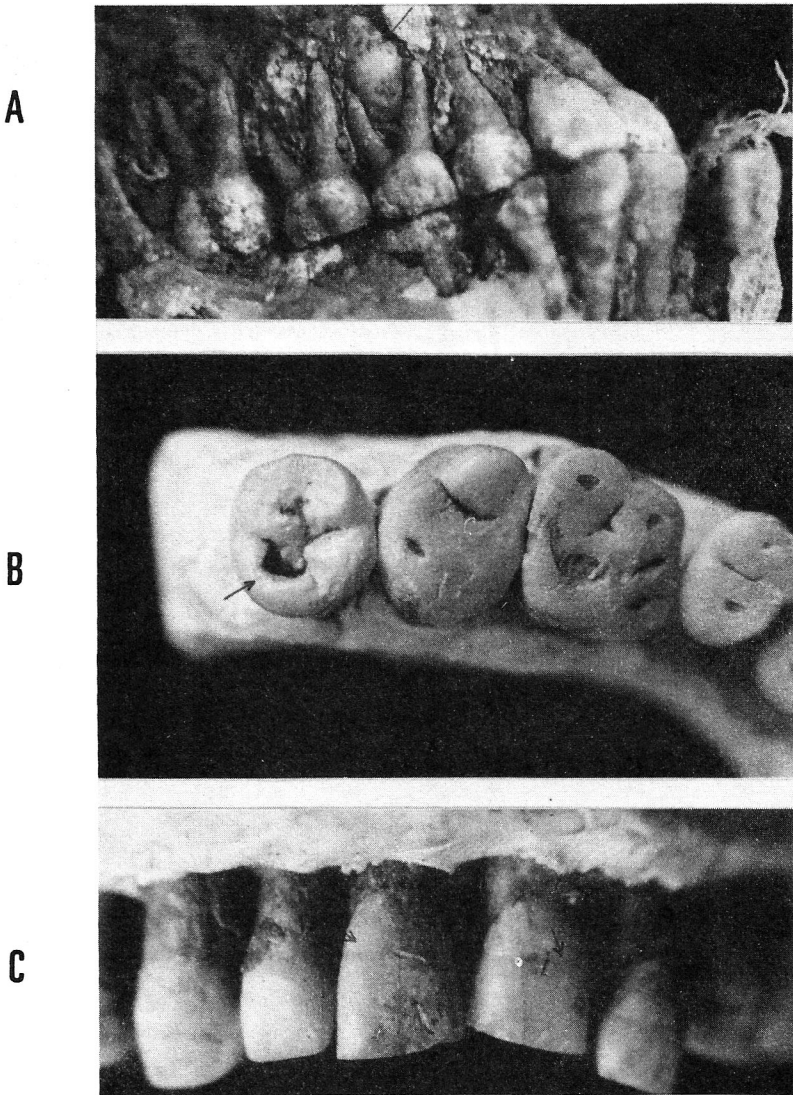
De la mandíbula sólo tenemos un fragmento del cuerpo mandibular del lado izquierdo, que muestra la pérdida en vida del M1 del mismo lado, cuyo alvéolo está totalmente reabsorbido. Se conservan algunas piezas dentarias del maxilar superior, con la excepción del M3 y P2, mientras que en la mandíbula solamente el I1 y el M1 derechos, la raíz de los caninos derecho e izquierdo y los premolares izquierdos han llegado hasta nosotros. El desgaste de estos premolares es poco avanzado (tipo II de Broca). Aparece una caries distal en el M1 superior izquierdo. Los escasos y pequeños fragmentos del esqueleto postcraneal no proporcionan ningún dato de interés.

*Tumba 29*. Sólo se conservan pequeños fragmentos de esta inhumación, pero probablemente pertenecieron a otro individuo adulto.

*Inhumación 10* (no. de inventario 18). Esta sigla corresponde a un cráneo aislado, aunque con un pequeño ajuar. Pertenece a un individuo infantil que tiene aún dentición de leche, si bien en el maxilar superior los M1 ya están completamente emergidos y a los M2 aún les queda un poco por emerger. Como esta región maxilar está poco rota, es posible ver la corona del P1 superior derecho aún muy arriba y sin apenas empujar todavía al primer molar de leche. En la mandíbula también se conservan los molares y los caninos deciduales; asimismo, a causa de una rotura, son claramente visibles los gérmenes de los caninos permanentes (aún muy abajo) y las raíces de los caninos deciduales, apenas reabsorbidas (Figura 4a). Todo este conjunto de datos de la dentición nos permitió estimar la edad de este niño, según las tablas de Ubelaker (1980) en unos 8 años  $\pm$ 24 meses.



**Figura 3.** Tumba 28 de «La Joya». Individuo adulto, probablemente masculino.



**Figura 4.** «La Joya». **A.** Dentición del individuo infantil perteneciente a la inhumación 10 (no. de inventario 18). **B.** Abrasión y caries en los molares del maxilar superior del individuo adulto, posiblemente femenino, perteneciente a la tumba X, inhumación 7. **C.** Hipoplasia en la dentición del maxilar superior del individuo perteneciente a la Tumba X, inhumación 7.

*Tumba X, inhumación 7.* Restos del esqueleto de un individuo adulto. Sexo y edad: a juzgar por el escaso relieve de las líneas nucales, así como de la glabella, los arcos superciliares, los arcos zigomáticos finos, las órbitas con el borde superior agudo y la anchura de la escotadura ciática mayor, este individuo parece corresponder al sexo femenino. La edad, ante las grandes pérdidas de sustancia de la bóveda craneana y lo incompleto del esqueleto postcraneal, sólo pudo ser estimada sobre la base del desgaste de la superficie oclusal de los molares conservados; al no ser muy acentuada (tipos 2 y 3± de Brothwell) parece indicar que este individuo falleció siendo una adulta joven, sin poder precisar nada más.

*Análisis del cráneo:* ha sido parcialmente reconstruido, habiéndose obtenido una calota con los parietales incompletos. Los relieves de la bóveda se observan con dificultad debido a la gran erosión causada por el terreno, pero el espesor no parece haber sido muy grande. Podemos apreciar una mayor complicación en la parte derecha de la sutura lambdoidea.

Norma superior: contorno ovoide, con las protuberancias parietales y frontales poco marcadas.

Norma lateral: la glabella y los arcos superciliares aparecen poco marcados. El perfil de la cara no es identificable.

Norma anterior: ausencia de metopismo y frente vertical.

Norma posterior: aparecen cuatro huesos wormianos de gran tamaño en la sutura lambdática. Las líneas nucales y el ínion están poco marcados.

Norma inferior: no se pudo obtener ningún dato de interés al no conservarse esta parte del cráneo (Tabla 1).

*Mandíbula:* ausencia de la rama mandibular derecha y del cóndilo izquierdo. Su apariencia es poco robusta y el borde inferior no parece muy curvilíneo (tipo IV de Schultz, en Ferembach 1974). El mentón es puntiagudo, poco saliente (tipo II de Schultz visto de frente y de tipo I en vista superior). Las apófisis geni están poco desarrolladas. La escotadura sigmoidea es ancha, poco profunda (tipo I de Schultz, en Ferembach 1974). La apófisis coronoides izquierda es alta y no muy ancha (Tabla 1).

La dentición se conserva casi por completo, habiéndose podido observar algunas patologías y el desgaste de los molares según la tabla de Brothwell (1963). En el maxilar aparecen ambos M3, el derecho

Tabla 1

Medidas del cráneo y de la mandíbula del individuo de la tumba X, inhumación 7 (medidas en milímetros)

Longitud máxima	178
Anchura frontal mínima	104
Anchura frontal máxima	114
Arco sagital frontal	123?
Arco sagital parietal	132
Arco sagital escama	106
Cuerda sagital parietal	110
Anchura bigoníaca (en proyección)	84
Altura de la sínfisis mandibular (en proyección)	20
Espesor a nivel de la sínfisis mandibular	7
Ángulo mandibular	122°
Longitud mandibular	68?
Altura del cuerpo a nivel premolar	26
Anchura mínima de la rama mandibular	28
Anchura máxima de la rama mandibular	37

afectado por una caries en la cara oclusal (Figura 4b). Los M3 de la mandíbula no existen. En los incisivos centrales superiores y el I2 superior izquierdo observamos la presencia de hipoplasia (Figura 4c), estando menos afectado por esta patología el I1 superior derecho. En la mandíbula, el I2 derecho y el canino sufren también un ligero grado de hipoplasia. En el tabla 2 figuran las medidas de las piezas, los índices de las coronas y el grado de desgaste [(1), según Brothwell]. Cabe también señalar que este individuo perdió en vida el M1 inferior derecho, cuyo alvéolo está en proceso de reabsorción; en el M2 inferior se aprecia la huella del roce del M1 antes de su pérdida.

*Análisis del esqueleto poscraneal:* del tórax se conservan fragmentos de las escápulas (cavidad glenoidea y tuberosidad infraglenoidea de la izquierda; el acromion, parte de la apófisis coronoides y la escotadura coracoidea de la derecha) y las clavículas (en la derecha no se han conservado las epífisis, y de la izquierda sólo tenemos la mitad distal sin epífisis). También tenemos restos de diversas costillas (la primera completa y pequeños fragmentos de las otras), restos vertebrales identificados por la zona en la que se encontraron como

Tabla 2

Dimensiones dentarias (mm), grado de abrasión y patologías del individuo de la tumba X, inhumación 7

Diente	Diámetro mesio-distal	Diámetro vestibulo-lingual	Índice de la corona	Desgaste (1)	Patologías
<i>Maxilar derecho</i>					
M3	8.0	9.5	11.88	2	Caries
M2	7.5	11.0	14.66	2	
M1	9.5	10.0	10.52	3+	
P2	6.0	8.5	14.17		
P1	6.0	9.0	15.00		
C	7.0	8.0	11.43		
I2	6.0	6.0	10.00		
I1	7.0	7.0	10.00		Hipoplasia
<i>Maxilar izquierdo</i>					
I1	7.0	7.0	10.00		Hipoplasia
I2	6.0	6.0	10.00		Hipoplasia
C	7.0	8.0	11.43		
P1	6.0	9.0	15.00		
P2	6.0	9.0	15.00		
M1	9.0	10.0	11.11	3-	
M2	10.0	12.0	12.00	2	
M3	8.0	9.5	11.88	1	
<i>Mandíbula derecha</i>					
M2	10.0	9.5	9.50	2+	
P2	7.0	7.0	10.00		
P1	6.0	8.0	13.33		
C	6.0	7.0	11.67		
I2	5.0	6.0	12.00		Hipoplasia
I1	4.5	5.7	12.67		
<i>Mandíbula izquierda</i>					
I1	4.5	5.7	12.67		
I2	5.0	6.0	12.00		
C	6.0	7.0	11.67		Hipoplasia
P1	6.0	7.5	12.50		
P2	6.0	7.5	12.50		
M1	10.0	10.0	10.00	3+	
M2	10.0	9.0	9.00	2	



*Tabla 3*  
 Medidas de los huesos largos del individuo de la tumba X,  
 inhumación 7 (medidas en milímetros)

Húmero derecho:	Perímetro mínimo	73
	Diámetro máximo en la mitad	20
	Diámetro mínimo en la mitad	20
	Índice de platimería	100.00
Radio derecho:	Perímetro mínimo	43
	Diámetro transversal máximo	13
	Diámetro antero-posterior	11
	Índice diafisario	84.61
Radio izquierdo:	Diámetro transversal máximo	13
	Diámetro transversal mínimo	11
	Índice diafisario	84.61
Cúbito derecho:	Diámetro transversal máximo	11
	Diámetro antero-posterior máximo	15
Cúbito izquierdo:	Diámetro transversal máximo	11
	Diámetro antero-posterior máximo	15
Fémur derecho:	Diámetro transversal en la mitad	24
	Diámetro antero-posterior en la mitad	24
	Diámetro transversal subtrocanteriano	29
	Diámetro antero-posterior subtrocanteriano	25
	Índice de platimería	86.20
	Índice pilástrico	100.00
Fémur izquierdo:	Diámetro transversal en la mitad	28
	Diámetro antero-posterior en la mitad	28
	Diámetro transversal subtrocantérico	30
	Diámetro antero-posterior subtrocantérico	28
	Diámetro vertical de la cabeza	41
	Diámetro antero-posterior de la cabeza	40
	Índice de platimería	93.33
	Índice pilástrico	100.00
Tibia derecha:	Perímetro mínimo	74
	Diámetro transversal	19
	Diámetro antero-posterior	31



cervicales y partes de las que constituyen el sacro. El espacio intervertebral, considerado mediante observación *in situ*, parece normal.

De la región pélvica se conservan parte de los coxales, pero en ambos se ha perdido masa ósea correspondiente al isquion y la sínfisis púbica. La parte superior del íleon tampoco se ha conservado en ninguno de los dos, no pudiendo así obtener la información que nos darían las crestas ilíacas. La escotadura ciática mayor es bastante ancha. El surco preauricular se puede apreciar en ambos coxales. No fue posible hacer ninguna medida que nos permitiera obtener más información.

De las extremidades superiores se conserva el húmero derecho sin epífisis. Del izquierdo sólo tenemos esquirlas que no nos han aportado ninguna información. Se conservan ambos cúbitos incompletos, al igual que los dos radios, al faltar el tercio distal de cada uno de ellos. De las manos, sólo observamos fragmentos de las falanges, un fragmento del metacarpiano de la mano izquierda y el escafoide incompleto de la derecha.

De las extremidades inferiores se conserva gran parte de los fémures, faltando una porción de las epífisis en ambos. Los dos carecen de fosa hipotrocantérica y del tercer trocánter. Las inserciones musculares no se pueden apreciar debido al mal estado de conservación en que se encuentran. La tibia derecha, aunque bastante completa, no conserva el maleolo y de la izquierda sólo tenemos esquirlas. De los peronés únicamente han llegado hasta nosotros pequeños fragmentos. De los pies sólo hay pedazos, entre los que hemos podido identificar uno perteneciente al calcáneo derecho. En la tabla 3 aparecen las medidas que sobre estos huesos largos pudimos tomar.

*Estatura:* dado el estado de conservación de estos huesos, hemos recurrido a la fórmula de regresión de Steele (Krogman e Iscan 1986), que nos permitió estimarla en  $156.93 \pm 6.17$  cm, valor que hay que tomar con mucha precaución dados los riesgos que implica la utilización de la fórmula citada.

## CONCLUSIONES

A pesar del pésimo estado de conservación de los restos humanos encontrados en la necrópolis de «La Joya», su análisis, en especial el

Este trabajo se ha realizado en el marco del Programa de la Comunidad Europea «*Human Capital and Mobility*» No. CHRX-CT93-0193.

#### ABSTRACT

The necropolis of «La Joya», located in one of the hills surrounding the current city of Huelva (SW Spain), has a relative chronology ranging from mid VII to the beginning of VI century BC. Numerous archaeological materials from eastern Mediterranean regions have been found there. Human remains appeared in tumuli, some of them accompanied by very rich grave-goods. Most of the cadavers were cremated, whereas some others reveal complex inhumation rituals. Anthropological research points out the scarcity of childhood remains, the difficulty of assessing the age of many individuals because of their poor state of preservation, the presence of hypoplasia and caries and the general gracility of the people buried in this necropolis. However, these data can not help either in the solution of the possible ritual interpretation of some inhumations, nor to establish the grade of crossbreeding and/or autochtonism of the Tartessos population.

#### RESUMEN

En una de las colinas que delimitan la actual ciudad de Huelva se ha encontrado la necrópolis de «La Joya», en la que han aparecido numerosos materiales arqueológicos procedentes de las regiones orientales del Mediterráneo, cuya cronología relativa la sitúa entre mediados del siglo VII y comienzos del VI aC. Restos de varios individuos fueron hallados en diferentes túmulos; la mayoría había sido incinerada, mientras que algunos entierros reflejan complejos rituales de inhumación. El análisis antropológico señala la presencia de muy pocos individuos infantiles, la dificultad para concretar la edad de muchos otros a causa de su estado de conservación, la presencia de hipoplasia y algunas caries y la gracilidad general de la gente allí inhumada. Sin embargo, no puede ayudar en la solución de la posible interpretación ritual de algunas inhumaciones ni a esclarecer el autoctonismo, o grado de mestizaje, de la población de Tartessos.

## REFERENCIAS

BROTHWELL, D. R.

- 1987 *Desenterrando huesos. La excavación, tratamiento y estudio de restos del esqueleto humano.* Fondo de Cultura Económica, México.

FEREMBACH, D.

- 1974 *Téchniques anthropologiques. 1. Craniologie.* Ecole des Hautes Studes, Laboratoire d'Antropologie Biologique.

GARRIDO, J. P. y E. M. ORTA

- 1978 *Excavaciones en la necrópolis de «La Joya» Huelva. Excavaciones arqueológicas en España,* libro 96.

- 1989 *La necrópolis y el hábitat orientalizante de Huelva. Junta de Andalucía,* Delegación provincial de la consejería de cultura, Huelva.

KROGMAN, W. M. y M. Y. ISCAN

- 1986 *The human skeleton in forensic medicine.* Charles C. Thomas.

UBELAKER, D.

- 1980 *Human skeletal remains. Excavation, analysis, interpretation.* Taraxacum, Washington.