

DR. CÉSAR GUTIÉRREZ SAMPERIO\*

DR. JORGE MALOULY MOISÉS\*\*

## TRAUMATISMO DEL DUODENO

**E**L DUODENO CONSTITUYE una parte del tracto digestivo con características anatómo-funcionales propias, por lo que sus lesiones se manifiestan por un cuadro clínico diferente al del resto del tubo digestivo; se encuentra situado profundamente, sus porciones 2a., 3a., y 4a. son retroperitoneales, su íntima relación con el páncreas, cuya cabeza rodea, vesícula biliar, estómago, hígado, colon, riñón derecho, porta y cava, hace que con frecuencia se interesen también estos órganos, lo que agrava el pronóstico, por otra parte en su interior se mezcla el contenido gástrico, biliar y jugo pancreático con alto poder tríplico, lo que dificulta la cicatrización de las heridas y favorece la aparición de complicaciones.

Hulton<sup>1</sup> en 1940 informa una mortalidad del 45% en 84 casos, Shiller<sup>2</sup> en 1949 en una serie de 25 casos tiene una mortalidad del 20%; es indudable que el diagnóstico oportuno y tratamiento adecuado mejorarán el pronóstico. Se analizan 14 casos de lesiones duodenales por traumatismos externos, vistos durante los últimos 5 años en el Hospital Central de la Cruz Roja Mexicana, excluyendo las heridas producidas accidentalmente en el curso de intervenciones quirúrgicas.

La etiología fue por:

Proyectil de arma de fuego	8	57.1%
Contusión profunda de abdomen	5	35.7%
Herida por arma blanca	1	7.1%

Como puede verse la causa más frecuente de lesiones duodenales son las heridas penetrantes por proyectil de arma de fuego, siguiendo en frecuencia los traumatismos cerrados, en los que el agente vulnerante comprime al duodeno contra el plano resistente de la columna vertebral; por la situación profunda del órgano, las heridas por arma blanca difícilmente lo alcanzan<sup>3,4,5</sup>.

El tiempo de evolución varió entre 1 hr. y 4 días.

La distribución por sexos fue:

Del sexo masculino	12	85.7%
Del sexo femenino	2	14.2%

La edad de los enfermos osciló entre 11 y 41 años, con una edad promedio de 24 años, predominando en la 3a. década de la vida.

Las anteriores cifras se explican fácilmente, por ser los hombres en la etapa activa de la vida los más expuestos a agresiones externas<sup>7,8,9</sup>.

Los síntomas y signos más frecuentes fueron:

Dolor	12	85.7%
Shock	11	78.5%
Silencio abdominal	10	71.4%
Von Blumberg	10	71.4%

\* Profesor adjunto de Introducción a la Cirugía de la Facultad de Medicina de la U.N.A.M., del Servicio de Cirugía del Hospital Central de la Cruz Roja.

\*\* Jefe de Residentes del Hospital Central de la Cruz Roja Mexicana.

Ilustraciones originales del Dr. Noé Chapa Gutiérrez.

Bloqueo	8	57.1%
Defensa muscular	8	57.1%
Vómitos	7	50.0%
Hematemesis	2	14.2%

Las lesiones duodenales se manifiestan principalmente por dolor abdominal, el que no tiene características propias; en 2 casos no se aclaró su existencia por las malas condiciones del enfermo, shock condicionado tanto a las lesiones duodenales como a las concomitantes de otros órganos, silencio abdominal, bloqueo parcial o total, con signos de irritación peritoneal y defensa muscular de intensidad variable, los vómitos se presentaron en la mitad de los casos, y en 2 hubo hematemesis que indicó lesión del tubo digestivo alto. Es de hacer notar que los síntomas y signos fueron de aparición tardía cuando se trató de ruptura retroperitoneal y hematoma intramural, un caso con estenosis cicatricial consecutiva a un hematoma parietal, se manifestó por vómitos de retención que aparecieron 4 meses después del traumatismo<sup>10, 11, 12</sup>.

En 4 enfermos con contusión profunda de abdomen se hizo punción abdominal, en 2 de ellos se extrajo sangre mezclada con líquido biliar, lo que hizo el diagnóstico.

Exámenes de Laboratorio.—A todos se les practicó tipo sanguíneo, Rh y biometría hemática, ya que proporcionó datos en los casos con peritonitis, ruptura retroperitoneal o hematoma intramural de varios días de evolución<sup>13, 14</sup>, observándose descenso de la Hb, leucocitosis y neutrofilia, en estos enfermos también se apreció aumento de la amilasa sérica<sup>15, 16</sup>.

Rayos X.—Se tomaron teleradiografía de tórax y placa simple de abdomen a todos los enfermos, los hallazgos fueron: neumoperitoneo en 7 y hemoneumotorax en un enfermo con traumatismo torácico asociado. En la placa simple del abdomen se apreció borramiento del psoas derecho, en 2 enfermos se apreció enfisema retroperitoneal; la localización del proyectil sirvió para establecer la trayectoria e inferir los posibles órganos lesionados, los exámenes con medio de contraste más bien fueron de utilidad en el estudio de secuelas y complicaciones<sup>17, 18, 19</sup>.

El tratamiento consistió en las medidas habituales de sostén, y laparatomía exploradora inmediata o diferida; en 7 enfermos se encontró hemoperitoneo más o menos importante, otros órganos lesionados en orden decreciente fueron:

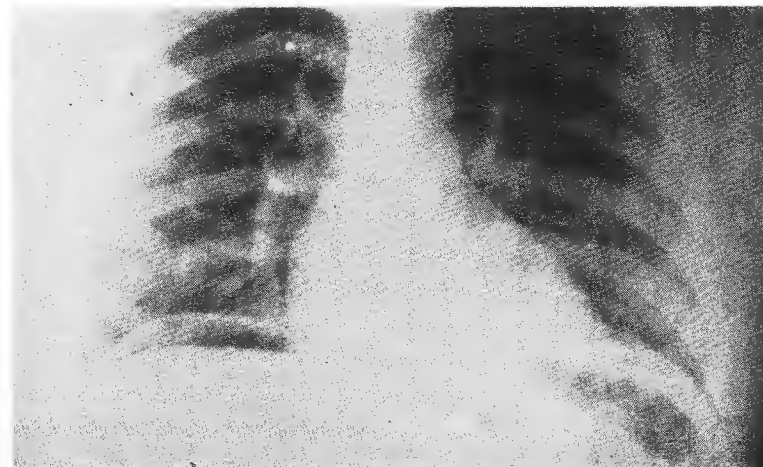


FIG. 1. Teleradiografía de tórax en la que se observa neumoperitoneo derecho, producido por perforación intraperitoneal del duodeno.

Colon	7	50.0%
Estómago	5	35.7%
Riñón	3	21.4%
Epiploon	2	14.2%
Intestino Delgado	2	14.2%
Hígado	2	14.2%
Uretero	1	7.1%
Páncreas	1	7.1%
Veñicula biliar	1	7.1%
Vena cava	1	7.1%

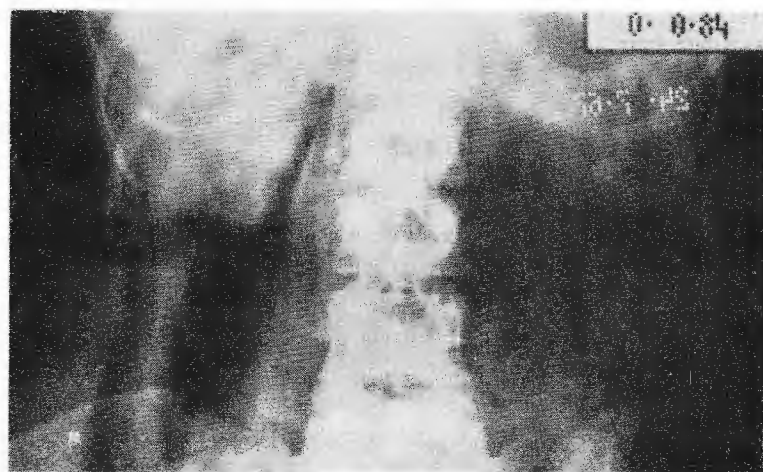


FIG. 2. Placa simple de abdomen en la que se aprecia extenso retroneumoperitoneo derecho, consecutivo a ruptura extraperitoneal de la segunda porción del duodeno por traumatismo cerrado.

## TRAUMATISMO DEL DUODENO

FIG. 3. Tratamiento de una herida duodenal pequeña por medio de resección de los bordes y cierre en 2 planos en sentido transversal.

En 3 enfermos se encontraron además lesiones extraabdominales siendo:

Contusión profunda de tórax	1	7.1%
Fractura de pelvis	1	7.1%
Traumatismo cráneo-encefálico	1	7.1%

Durante la laparatomía el hallazgo de enfisema o equimosis retroperitoneal son sugestivos de lesión duodenal, y es indispensable realizar una minuciosa exploración de todo el órgano<sup>10,20</sup>.

La localización de la lesión duodenal fue en:

2a. porción del duodeno	9	64.2%
3a. y 4a. porción del duodeno	4	28.5%
1a. porción del duodeno	1	7.1%

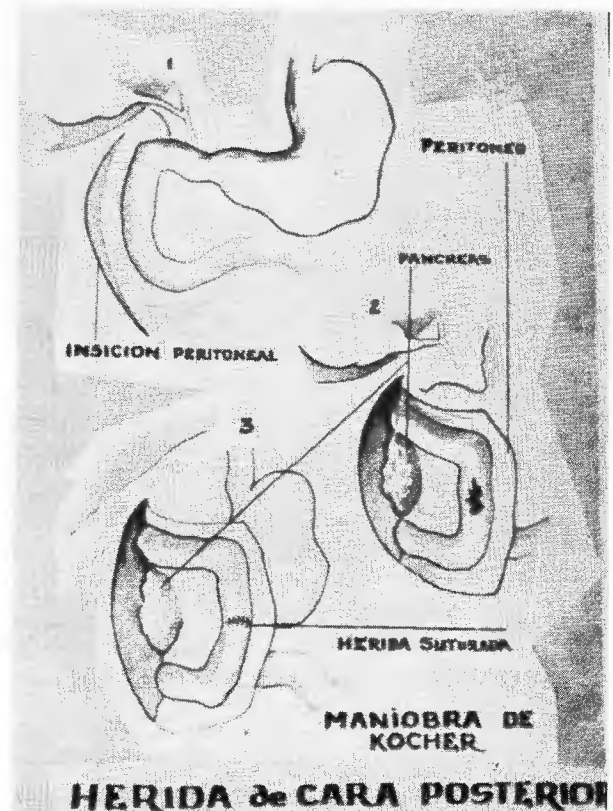
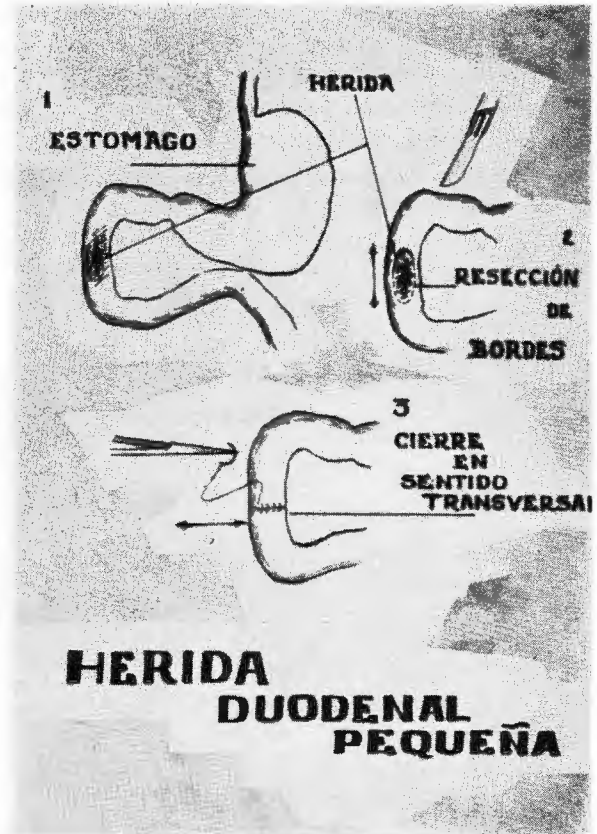
Para el tratamiento de las lesiones duodenales mismas se usaron los siguientes procedimientos:

Sutura	11	78.5%
Maniobra de Kocher	7	50.0%
Gastro-entero-anastomosis	3	21.4%
Gastrostomía	3	21.4%
Resección y anastomosis	2	14.2%
Coledocostomía	2	14.2%
Duodenostomía	2	14.2%
Enterostomía	2	14.2%
Duodeno-entero anastomosis en Y de Roux	1	7.1%

En ocasiones en un mismo enfermo se aplicaron varias de estas maniobras, su uso estuvo condicionado a la localización, extensión y características de la lesión duodenal. Sin que sea posible establecer reglas estrictas, son válidos los siguientes lineamientos generales para el tratamiento de las heridas duodenales.

Heridas pequeñas; después de regularizar sus bordes deben cerrarse en 2 planos, siempre en sentido transversal para evitar la estenosis. Cuando se encuentran en la cara posterior, previamente es necesario movilizar el duodeno por la maniobra de Kocher, la que es muy útil para una adecuada exploración de la porción extraperitoneal<sup>5,21,22</sup>.

FIG. 4. Tratamiento de una herida de la cara posterior de la segunda porción del duodeno, por sutura transversal, previa maniobra de Kocher.



Heridas de mayor extensión; con bordes anfractuosos, pared duodenal contundida o compromiso vascular, requieren resección y anastomosis término-terminal en 2 planos, cuidando no lesionar o incluir el conducto común en la línea de sutura, ésta puede protegerse por medio de una gastrostomía o gastroentero-anastomosis<sup>8,23</sup>.

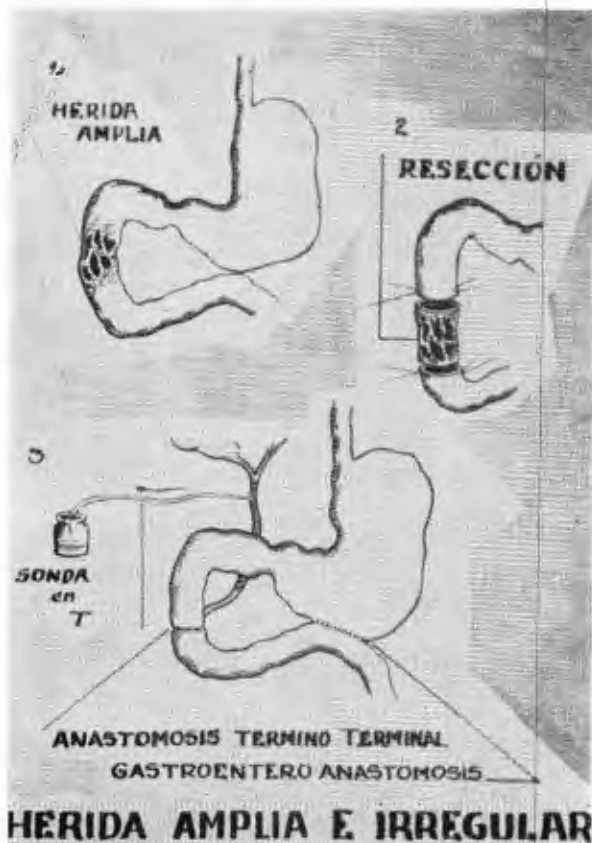


FIG. 5. Herida extensa e irregular de la segunda porción del duodeno, tratada con resección, anastomosis término terminal y coledocostomía.

Para abordar la 3a. y 4a. porciones del duodeno es necesario incidir el meso colon transverso en la zona avascular, a la izquierda de la arteria cólica y vasos mesentéricos, tratando la lesión por medio de sutura o resección<sup>9,16</sup>.

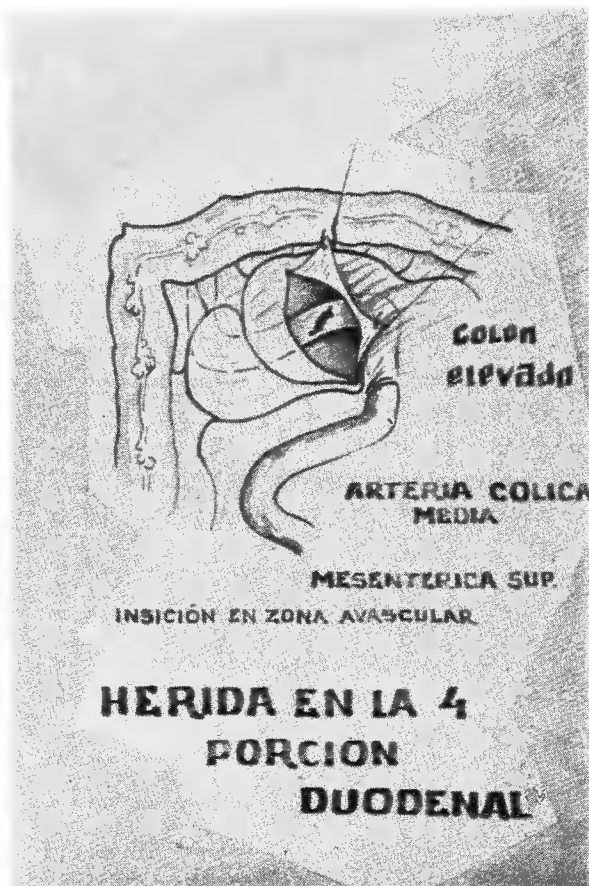

FIG. 6. Herida de la cuarta porción del duodeno descubierta al incidir el meso colon transverso a la derecha de la arteria cólica derecha.

Heridas con mucho tiempo de evolución; bordes contundidos y anfractuosos, en enfermos con deterioro del estado general, se tratan introduciendo una sonda de Foley por la misma herida, la que se fija por medio de 2 jaretas invaginantes con materia inabsorbible; a través de la duodenostomía se establecerá succión continua. Fístulas duodenales en enfermos con desequilibrio hidro electrolítico, fibrosis y contaminación peritoneal, se tratan de igual manera, como medida accesoria podrá hacerse una enterostomía distal para alimentar al enfermo<sup>24,25</sup>.

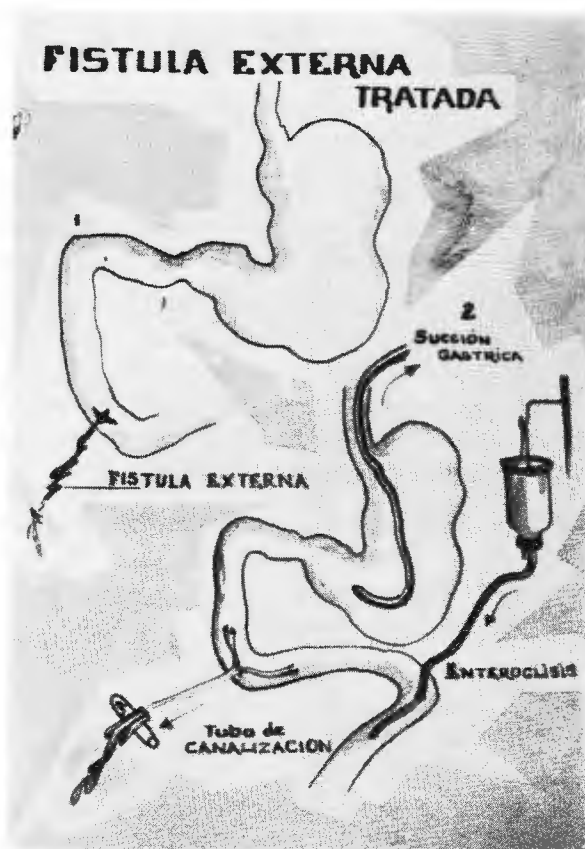


FIG. 7. Fistula duodenal tratada por medio de duodenostomía, drenaje, succión gástrica y enterostomía para alimentación.

Cuando la herida duodenal es amplia y no es técnicamente posible efectuar la resección y anastomosis primaria, se cierra el cabo distal del duodeno, restableciendo el tránsito por medio de una anastomosis duodeno-yeyunal, término-terminal o término-lateral a una asa aislada en Y de Roux, se deriva además la bilis por medio de un coledocostomía, dejando una sonda en T; en el post operatorio se mantendrá succión continua para proteger la línea de sutura, como medidas adicionales puede realizarse gastrostomía cuando se piensa que será necesario mantener la succión gástrica durante varios días, y enterostomía para alimentar al enfermo<sup>26, 27</sup>.

El pronóstico está condicionado al estado de salud del enfermo previo al traumatismo, y en forma más directa al número de lesiones asociadas intra y extraabdominales, características de la lesión duodenal, oportunidad del diagnóstico y tratamiento.

Las complicaciones observadas por nosotros fueron:

Infección de la pared abdominal	3	21.4%
Fistula duodenal	2	14.2%
Dehiscencia de sutura y peritonitis	1	7.1%
Pancreatitis aguda	1	7.1%
Estenosis post traumática	1	7.1%

La infección de la pared abdominal no representó ningún problema terapéutico, la estenosis tardía del duodeno se resolvió satisfactoriamente resecando la zona estenosada, la fistula duodenal, peritonitis por dehiscencia de sutura y pancreatitis son las complicaciones más graves, que inclusive pueden acabar con la vida del enfermo.

De nuestros casos fallecieron 2, uno en el post operatorio inmediato por shock irreversible, y el otro a consecuencia de una fistula duodenal persistente, tóxi-infección y desequilibrio hidro-electrolítico, lo que representa una mortalidad global del 14.2%.

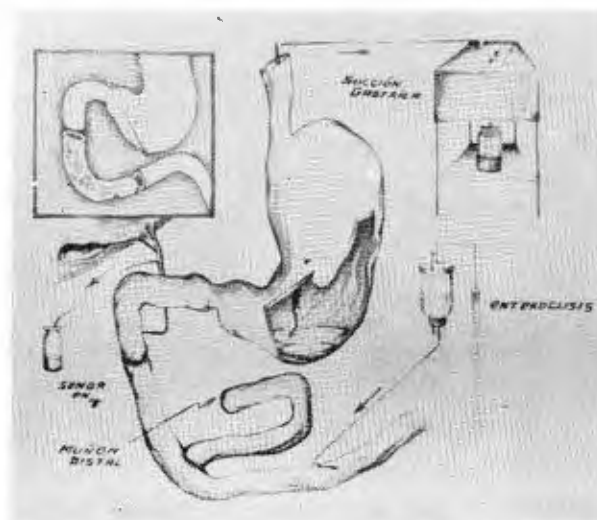


FIG. 8. Extensa herida de la segunda y tercera porciones del duodeno, tratada por resección, cierre del muñón distal, anastomosis término terminal a un asa de yeyuno en Y de Roux, coledocostomía y enterostomía para alimentación.

RESUMEN Y CONCLUSIONES

Se hacen consideraciones generales acerca de los traumatismos duodenales, se analizan 14 casos, concluyéndose:

1.—Las heridas duodenales se manifiestan esencialmente por dolor abdominal, shock y síntomas peritoneales de intensidad variable, lesiones extra-peritoneales o hematomas intramurales dan sintomatología velada y tardía.

2.—El laboratorio es de utilidad en los casos con más tiempo de evolución, secuelas y complicaciones.

3.—Los estudios radiológicos simples ayudan para el diagnóstico al orientar acerca de la trayectoria del proyectil, mostrar neumó, retroneumoperitoneo y enfisema retroperitoneal. Los estudios con

medio de contraste son más útiles para descubrir complicaciones o secuelas.

4.—El tratamiento de las lesiones duodenales debe individualizarse de acuerdo con las condiciones del enfermo, locales del duodeno y lesiones asociadas.

5.—El pronóstico de las lesiones del duodeno es malo, por sus características anatómo-fisiológicas, relaciones con otros órganos intra abdominales y contenido con alto poder triptico, el tratamiento oportuno y adecuado mejorará el pronóstico.

6.—La mortalidad está en relación con el número de órganos intraabdominales lesionados, características de la lesión duodenal, técnica operatoria y la oportunidad de su aplicación.

REFERENCIAS

- HULTON, D.: *Rupture of Duodenum by Blunt Trauma*. J. Internal. Coll. Surg. 3: 485-91, 1940.
- SCHILLER, V. E.: *Management of Rupture of Duodenum Due to Violence*. Am. J. Surg. 78: 715-32, 1955.
- COPOBIANCO, A. G.: *Traumatic Duodenal Transection; Complete Transverse Division Caused by Non Penetrating Trauma to the Anterior Abdominal Wall*. U.S. Armed Forces M. J. 7: 1809-12, 1956.
- GIARDINI, F. y VENUNTIUM: *Retroperitoneal Rupture of the Duodenum Caused by Closed Trauma of the Abdomen*. Ann. Ital Chir. 36: 228-48, 1959.
- BUNUS, G. R.; HOWEL, J. F. y JORDAN, J. L.: *Traumatic Duodenal Injuries an Analysis of 86 Cases*. J. Trauma 1: 96-104, Mar. 1961.
- LOYARTE, H. F., ALBINA, J. E.: *Traumatic Duodenal Rupture*. Dia. Med. 33: 1936, 4 sept. 1961.
- KERRY, R. L. y CLASS, W. W.: *Traumatic Injuries of the Pancreas and Duodenum*. A Clinical and Experimental Study. Arch. Surg. 85: 813-6, nov. 1962.
- CRUZ-ESPARZA, P. y COLS.: *Traumatismos duodenales, Revisión de 10 casos*. El médico 13: 37, Dic. 1963.
- ROJAS, V. M.: *Traumatismos del duodeno. Diagnóstico y Tratamiento*. Tesis Recepcional U.N.A.M. México, 1963.
- SPIRO, R. K.: *Retroperitoneal Hematoma Producing Duodenal Obstruction*. Amer. J. Gastroent. 63: 432-4, Oct. 61.
- COCKE, W. M. Jr. y COLS.: *Retroperitoneal Duodenal Ruptures Proposed Mechanism Review of the Literatura and Report of a Case*. Amer. J. Surg. 108: 834-9, Dic. 1964.
- GILARDONI, F. y ABO, J. C.: *Lesiones pancreático duodenales en los traumatismos cerrados del abdomen*. Reporte de 3 casos. Bol. Soc. Cir. Urug. 32: 757-66, 1961.
- BRUCK, R. N.: *Intramural Hematoma of Duodenum and Jejunum*. J.A.M.A. 189: 326-7, 27 Jul. 1964.
- SEDWICK, C. E.: *Management of Unusual Lesions of the Duodenum*. Surg. Clin. of N. Amer. 44: 665-77 Jun. 1964.
- BERTELSEN, S.: *Intramural Hematoma of the Duodenum*. Acta Chir. Scand. 128: 356-63, Nov. 64.
- CARROZINI, V. y COLS.: *Considerations on Duodenal Ruptures from Closed Injuries of the abdomen*. J. Ital. Chir. 20: 727-34 Nov. 64.
- HILL, M. C.: *Roentgen Diagnosis of Duodenal Injuries*. Amer. J. Roentgen. 94: 356-61, Jun. 61.
- SHAMBLIN, J. R. y COLS.: *Intramural abscess of the Distal Duodenum Causing Obstruction*. Amer. J. Surg. 109: 639-41, May. 61.
- WATNE, A. L. y COLS.: *Duodenal Obstruction Due to Intramural Hematoma; Preoperative Diagnosis*. Arch. Surg. 89: 441-5, Sept. 65.

TRAUMATISMO DEL DUODENO

20. ADNOPZ, A. y FORTUNA, A. B.: *Retroperitoneal Rupture of the Duodenum; Report of a Case with Subcutaneous Emphysema.* Arch. Surg. 83: 937-42, Dic. 61.
21. MOUNIER-KUHN, A. y CHAIX, P.: *Retroperitoneum Caused by Traumatic Rupture of the 2d. Duodenal Segment.* Lon Chir. 58: 292-3, Mar. 62.
22. JONES, S. A. y JOERGERSEN, J.: *Closure of Duodenal Wall defects.* Surgery 53: 438, 1963.
23. STENGEL, B. F. y COLS.: *The Influence of Prophylactic Drainage on the Results of Duodenal Stump Perforation.* Surg. Gynec. Obstet. 117: 623-7, Nov. 1963.
24. WOLFMAN, E. F. y COLS.: *An Operative Technique for the Management of acute and Chronic Lateral Duodenal Fistulas.* Ann. Surg. 159: 563-9, Abril 1964.
25. BARTLETT, M. K. y LOWLL, H. W.: *Acute Postoperative Duodenal Fistula.* N. Eng. J. Med. 218: 587, 1938.
26. SAUVE, G.: *Traumatic Necrosis of the Duodenum. Distal Hemiduodenectomy.* Mem. Acad. Chir. 88: 775-9, 1962.
27. DEPEYSTER, F. A. y GILCHRIST, R. K.: *Current Concepts in Surgery for Gastroduodenal Diseases of Ages.* Surg. Clin. N. Amer. 43: 261-75, Feb. 63.
28. SCAVONE, E. y PULASCKI, E.: *Post Traumatic Stenosis of Common Bile Duct. A Sequel of Blunt Trauma to Duodenum, Pancreas and Common Bile Duct.* M. lit. Med. 126: 604-8, agosto 61.
29. GAUTIER, C.: *Traumatic Rupture of the Duodenum. Postoperative Duodenal Fistula. Recovery.* Lille Chir. 18: 253-7, Nov-Dic. 63.