



Quince meses de tratamiento con el sistema Tip-Edge de una maloclusión clase II división 1, mordida abierta y apiñamiento severo. Reporte de caso

Fifteen months of treatment with Tip-Edge system of a class II division 1 malocclusion, open bite and severe crowding. Case report

Xóchitl Flores Fonseca,* Ricardo Medellín Fuentes[§]

RESUMEN

La exigencia estética en la actualidad es motivo de interés para los individuos. La sonrisa es la puerta de entrada a las relaciones humanas y laborales, por esta razón se le da tanta importancia al cuidado y a la alineación dental, así como a la armonía facial. La maloclusión clase II división 1, es una de las que causa mayor desarmonía facial generando un impacto psicológico negativo en las personas y requiere mayor tiempo de tratamiento. Este caso describe el tratamiento de una paciente femenina de 13 años de edad que presenta una maloclusión clase II división 1, con un overjet de 7 mm, mordida abierta, proyección lingual, apiñamiento severo y desarmonía facial. Su etiología se debe a una combinación de factores esqueléticos, dentales y extrínsecos. Los objetivos del tratamiento fueron lograr una armonía dental y facial en el menor tiempo posible. El tratamiento duró 15 meses y se basó en extracciones de los primeros premolares superiores e inferiores y la colocación de aparatología Tip-Edge. Se obtuvo relación molar y cañina clase I, un adecuado overjet y overbite. Los resultados estéticos fueron satisfactorios y significativos para la paciente. Estos cambios generan mayor seguridad emocional en ellos mismos.

Palabras clave: Maloclusión clase II, mordida abierta, proyección lingual, desarmonía facial.

Key words: Class II malocclusion, open bite, tongue thrust, facial disharmony.

ABSTRACT

Nowadays, aesthetic demands are of interest to individuals. Smile is the gateway to human and labor relations, which is why so much importance is given to the care and dental alignment as well as facial harmony. The class II, Division 1 malocclusion is one of the greatest causes of facial disharmony generating a negative psychological impact on people and requires longer treatment periods. Etiology is due to a combination of skeletal, dental and extrinsic factors. This case describes the treatment of a 13-years-old female patient diagnosed with a class II division 1 malocclusion with a 7 mm overjet, open bite, tongue thrust, severe crowding and facial disharmony. Treatment goals were to achieve dental and facial harmony in the shortest time possible. The treatment lasted for 15 months and was based on the extraction of upper and lower first bicuspids and placement of Tip-Edge appliances. A molar and canine Class I relationship was obtained, ideal overjet and overbite were established and cosmetic results were satisfactory and significant for the patient. These changes generate greater emotional security in themselves.

INTRODUCCIÓN

Hoy en día son más comunes los tratamientos estéticos en la población mundial. Dentro de las exigencias estéticas actuales se encuentra el deseo de conseguir una sonrisa estética y una armonía facial agradable, ya que esto proporciona seguridad a las personas y es una puerta de entrada a las relaciones humanas. Por lo tanto, con mayor frecuencia las personas buscan tratamientos ortodónticos que satisfagan sus necesidades en el menor tiempo posible.^{1,2}

Una posición inadecuada de los dientes que crea problemas funcionales y estéticos, se conoce como maloclusión. Una de las maloclusiones difí-

ciles de corregir y que causa mayor desarmonía facial y dental, es la maloclusión clase II división 1. Esta desarmonía oclusal ocasiona un impacto psicológico negativo en los pacientes. Se caracteriza

* Egresado del Departamento de Ortodoncia.

§ Docente del Departamento de Ortodoncia.

División de Estudios de Postgrado e Investigación (DEPeI) de la Facultad de Odontología (FO), Universidad Nacional Autónoma de México (UNAM).

Este artículo puede ser consultado en versión completa en <http://www.medigraphic.com/ortodoncia>

por una posición distal de los caninos y molares inferiores con respecto a los superiores, así como una protrusión de incisivos superiores. Los músculos faciales y de la lengua se adaptan a patrones anormales de contracción muscular en esta disarmonía oclusal.^{2,3}

Esta maloclusión también puede estar asociada con mordida abierta, la cual a su vez puede estar relacionada con factores ambientales, esqueléticos y alteraciones neuromusculares de labios y/o lengua. Esta alteración provoca que la maloclusión sea más severa y la apariencia física sea más desagradable para el paciente.²⁻⁵

La planeación del tratamiento de esta maloclusión debe ser individualizada para cada paciente y se deben considerar varios factores a tratar, para así lograr un tratamiento exitoso que proporcione estabilidad, estética y función de la oclusión y que además cubra las expectativas del paciente.^{3,5}

PRESENTACIÓN DEL CASO CLÍNICO

Paciente femenino de 13 años de edad, que acude al Departamento de Ortodoncia de DEPel de la Facultad de Odontología de la UNAM. El motivo de consulta fue: «porque notó que tenía muy desalineados los dientes», esto nos lo refiere la madre, además de comentar que esto ha ocasionado que la paciente se muestre insegura con las demás personas. Ante su interrogatorio médico-clínico, no refirió patología alguna y se determina que es una paciente aparentemente sana.

ANÁLISIS EXTRAORAL

Al análisis extraoral clínico se determina que es una paciente dolicofacial, los tercios de su cara son proporcionados, sus labios son medianos e incompetentes (*Figura 1A*). La línea media facial coincide con la línea media dental superior, presenta apiñamiento en la arcada superior e inferior (*Figura 1B*) y se observa un perfil convexo (*Figura 2*).

ANÁLISIS INTRAORAL

En el análisis intraoral se observa que las líneas medias dentales no coinciden, presenta mordida abierta anterior, los tejidos periodontales son íntegros y saludables y muestra una sobremordida horizontal aumentada (*Figura 3*). En las fotografías laterales intraorales se puede observar una relación molar y canina clase II de ambos lados (*Figuras 4 y 5*).

La arcada superior se observa de forma triangular, los órganos dentarios 11, 12, 21, 22 están vestibularizados, el 16 está rotado hacia mesial, el 14 está rotado hacia distal y los 15, 17 y 27 están parcialmente erupcionados. La arcada inferior es de forma cuadrada, los órganos dentarios 33, 34, 43 y 44 están rotados hacia mesial (*Figuras 6A y 6B*).

DIAGNÓSTICO

El diagnóstico se realizó con base en su análisis clínico extraoral e intraoral, un análisis de modelos y análisis radiográficos (*Figuras 7 y 8*), llegando a la siguiente conclusión:

FOTOGRAFÍAS EXTRAORALES

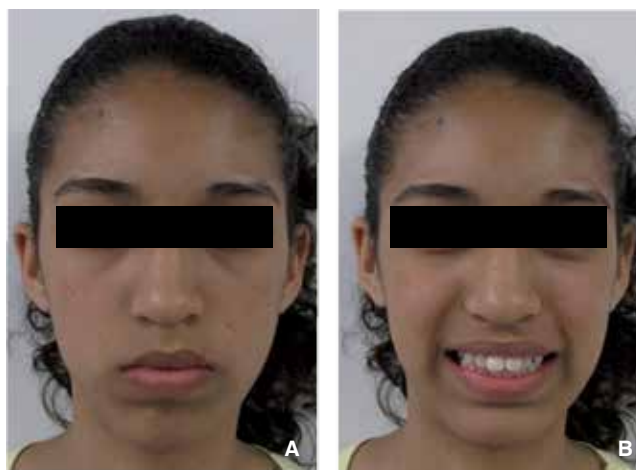

Figura 1. A) Fotografía extraoral de frente inicial. B) Fotografía extraoral de sonrisa inicial.

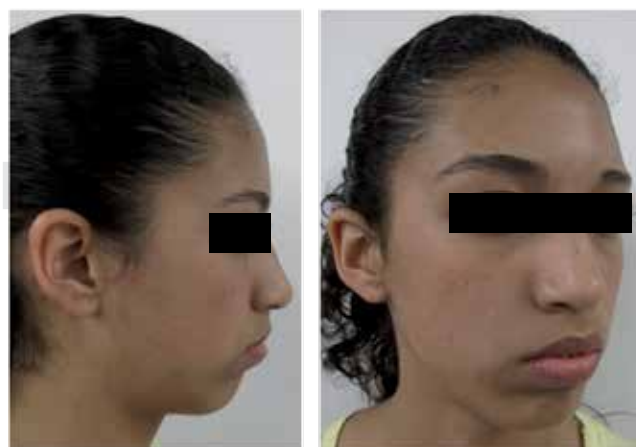

Figura 2. Fotografía extraoral de perfil y de tres cuartos.

FOTOGRAFÍAS INTRAORALES

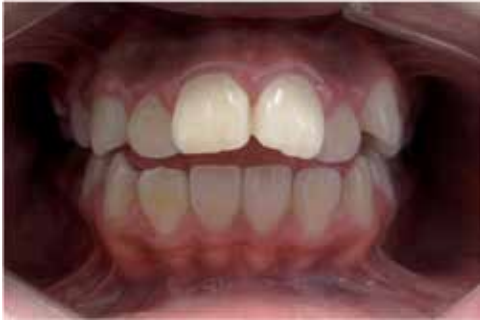

Figura 3. Fotografía intraoral de frente.

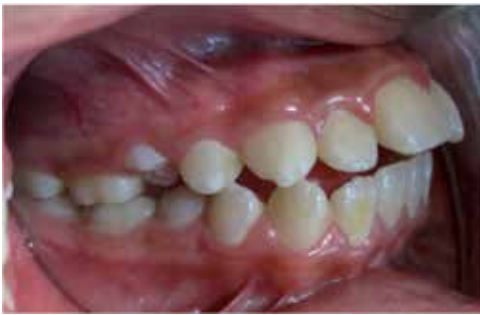

Figura 4. Fotografía intraoral lado derecho.

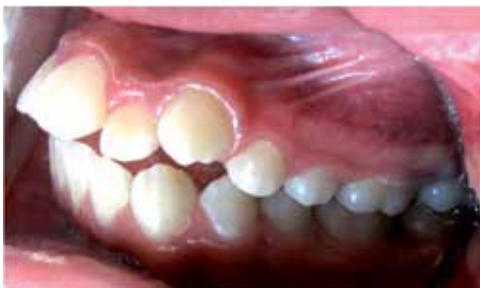

Figura 5. Fotografía intraoral lado izquierdo.

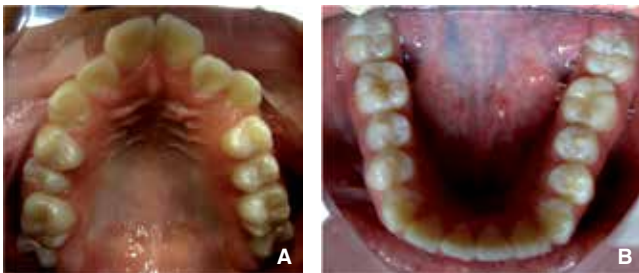


Figura 6. A) Arcada superior: forma triangular. B) Arcada inferior: forma cuadrada.

RADIOGRAFÍAS

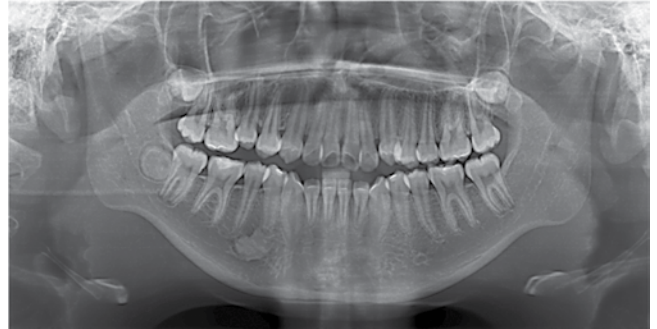


Figura 7. En la radiografía panorámica se observa buena relación corona raíz generalizada, excepto el sector anterior inferior, ápices abiertos de algunos órganos dentarios y una zona radiopaca bien delimitada con bordes radiolúcidos sin datos patológicos.

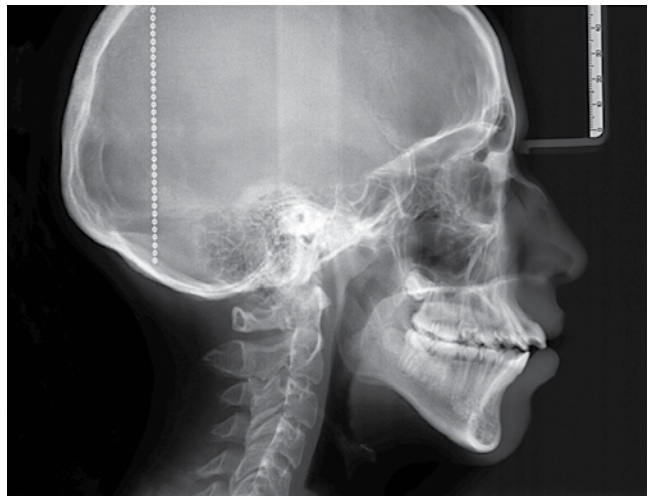

Figura 8. Muestra la radiografía lateral de cráneo.

Diagnóstico esquelético: paciente clase II esquelética por ligera protrusión maxilar y retroposición mandibular, presenta un crecimiento vertical, y proinclinación de incisivos (*Figura 8*).

RADIOGRAFÍAS

Diagnóstico facial: dolicofacial, perfil convexo y protrusión labial.

Diagnóstico dental: clase II molar y canina de ambos lados, proinclinación dental inferior y superior, mordida abierta, líneas medias dentales no coinciden, sobremordida horizontal aumentada (*Figura 9*). Presenta arcada superior de forma triangular y la arca-

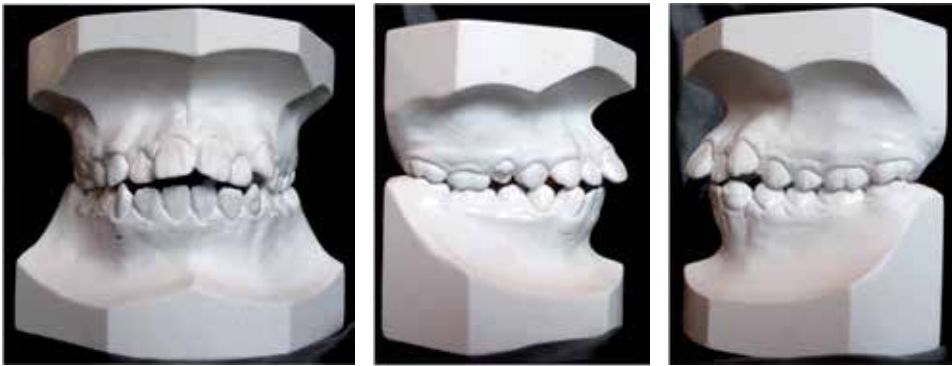

Figura 9.

Modelos de estudios iniciales.

da inferior tiene forma cuadrada, presenta rotaciones dentales en ambas arcadas (*Figuras 6A y 6B*).

Articular y funcional: No presenta alteración articular.

La paciente presenta hábito de lengua y es una paciente que no está satisfecha con su apariencia dental.

OBJETIVOS DEL TRATAMIENTO

Los objetivos del tratamiento fueron: corregir la proyección lingual, mejorar el perfil, cerrar la mordida, conseguir clase I canina y molar de ambos lados, corregir eje axial de los dientes, corregir el apiñamiento y obtener una adecuada sobremordida horizontal y vertical.

PLAN DE TRATAMIENTO

En primer lugar se remitió al Departamento de Cirugía Oral y Patología Bucal para el estudio de la zona radiopaca que se observa a nivel apical del o.d. 44 en la radiografía panorámica y para la realización de las extracciones de los cuatro primeros premolares superiores e inferiores.

Se colocó aparatología Tip-Edge. Se realizó un fase inicial de alineación y nivelación con un arco australiano 0.016" con hélix entre lateral y canino de los cuatro cuadrantes y se indicó el uso de elásticos 5/16" ligeros clase II (*Figura 10*). Posteriormente se inició la fase de cierre de espacios con un arco 0.022" de acero y uso de e-links en los cuatros cuadrantes; se indicó el uso de elásticos 5/16" medianos clase II (*Figura 11*). Por último, se llevó a cabo la fase final con arcos 0.028 x 0.022", el uso de resortes para enderezamiento de raíces y el uso de ligas 1/4" medianas clase II (*Figura 12*). Se finalizó con arcos 0.019 x 0.025" braided y ligas 3/8" medianas para conseguir el asentamiento oclusal. Durante el tratamiento se le indicó que realizara ejercicios de lengua.

Al final del tratamiento se realizó ajuste oclusal y se colocaron placas Hawley superior e inferior como retención.

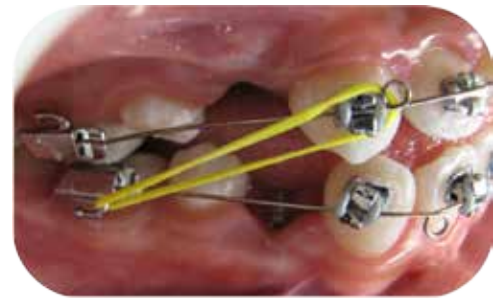


Figura 10. Inicio de tratamiento con arco australiano 0.016" y elásticos clase II ligeros.

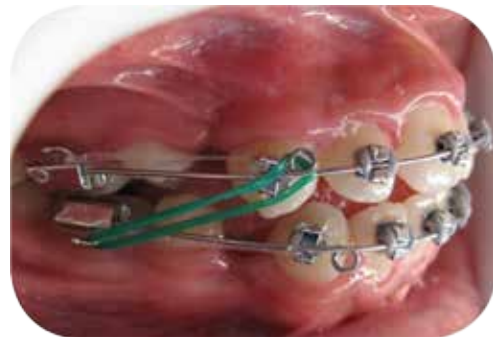


Figura 11. Fase II con arco 0.022" australiano y elásticos clase II de 2.5 Oz.

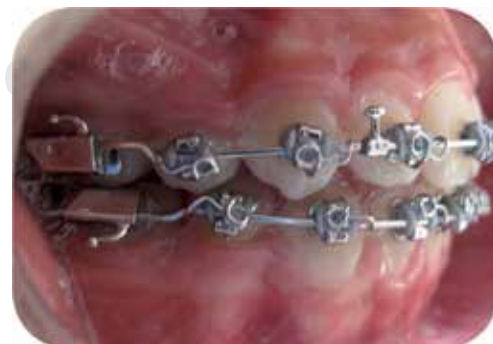

Figura 12. Arcos 0.022 x 0.028" con auxiliares de tercera fase.

RESULTADOS

Se lograron todos los objetivos del tratamiento en un tiempo de quince meses. Facialmente se mejoró el perfil, el sellado labial y la armonía facial de la paciente (*Figura 13*). Se obtuvo clase I canina y molar de ambos lados, se mejoraron los ejes axiales de los dientes y se cerró la mordida anterior (*Figura 14*). Se logró obtener estética, función y estabilidad en la oclusión de la paciente.

Los resultados estéticos dentales y la armonía facial fueron satisfactorios así como los cambios cefalométricos, donde se observa una mejoría en las inclinaciones dentales y la conservación de anclaje para obtener los cambios faciales planeados generando una gran seguridad a la paciente (*Figuras 15 a 17*).

DISCUSIÓN

La maloclusión clase II división 1 es difícil de corregir y causa gran desarmonía facial y dental, provocando un impacto psicológico negativo en los pacientes.

Esto se ve reflejado en su confianza y seguridad para poder relacionarse con los demás.

Un tratamiento que consiga satisfacer las necesidades del paciente en el menor tiempo posible como lo ofrece el Sistema Tip-Edge, sin poner en riesgo los tejidos dentales y periodontales, y que brinde estabilidad, función y estética en la oclusión, será un tratamiento bien aceptado.

También se debe tener en cuenta que los tratamientos ortodónticos deben ser individualizados según el paciente y su tipo de maloclusión, considerando varios factores a tratar, para así lograr un tratamiento exitoso que cubra las expectativas del paciente.

CONCLUSIONES

1. Hoy en día son más las personas que buscan un tratamiento ortodóntico que les proporcione estética dental y armonía facial en menor tiempo, por lo que es conveniente considerar el uso de técnicas y sistemas en la ortodoncia que proporcionen dichos resultados en tiempos reducidos.

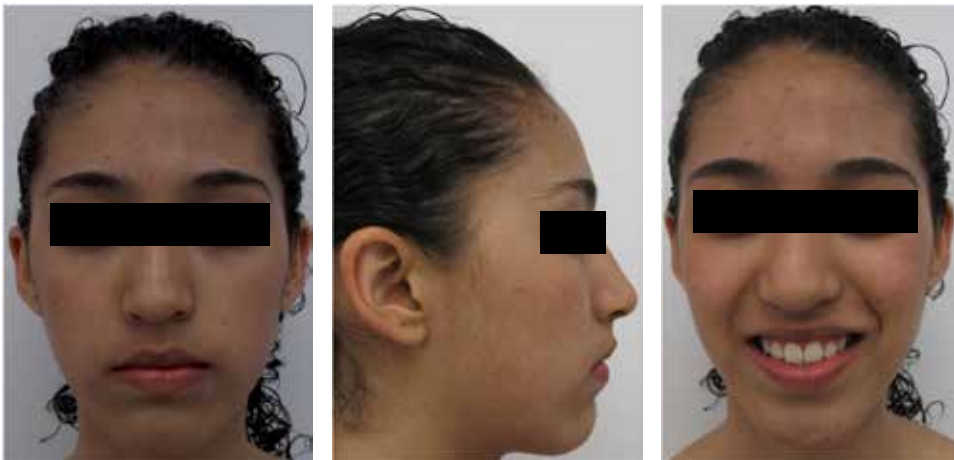

Figura 13.

Fotografías extraorales finales.

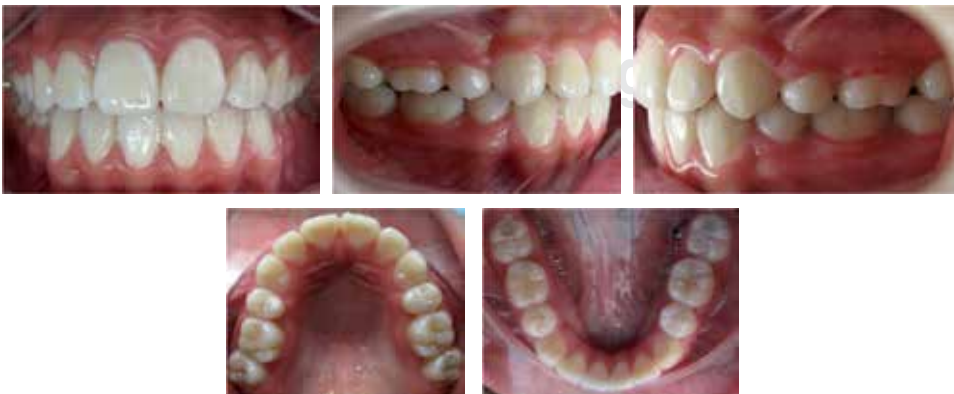

Figura 14.

Fotografías intraorales finales.

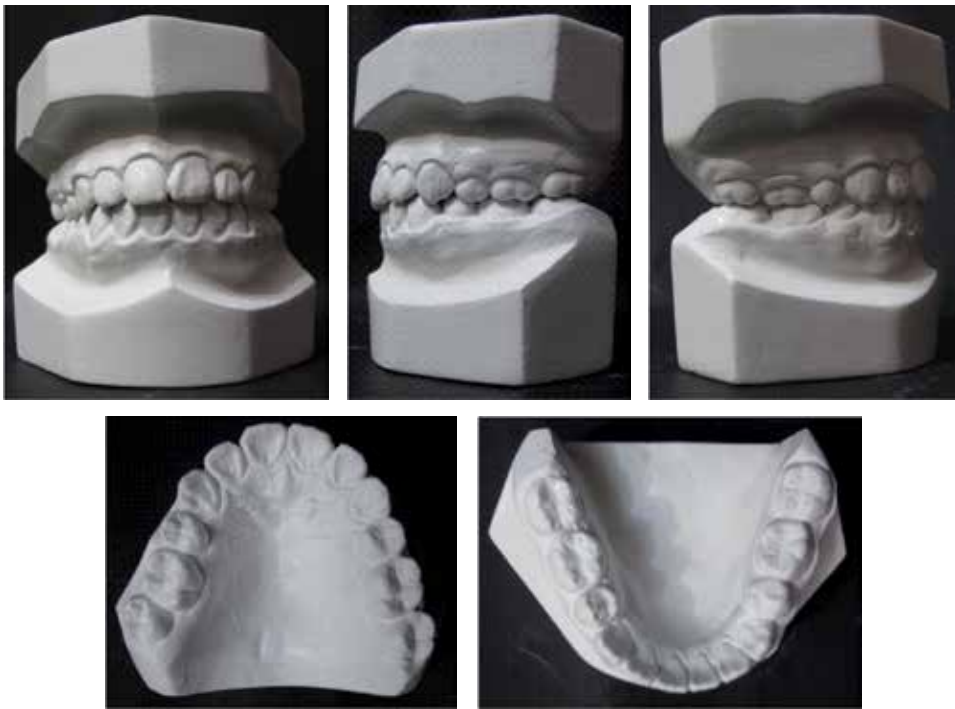

Figura 15.

Se muestran los modelos de estudios finales.

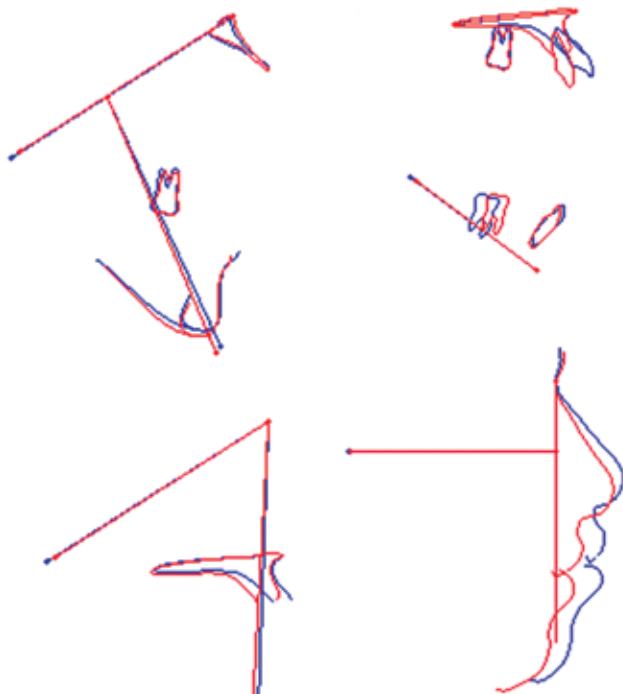


Figura 16. Se muestra la sobreimpesición radiográfica.

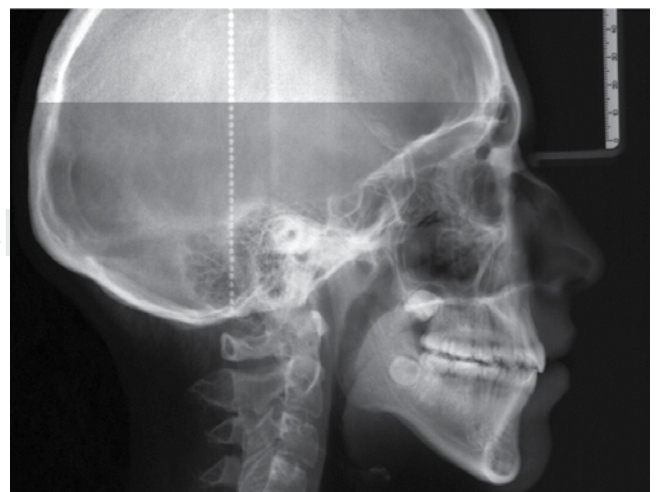
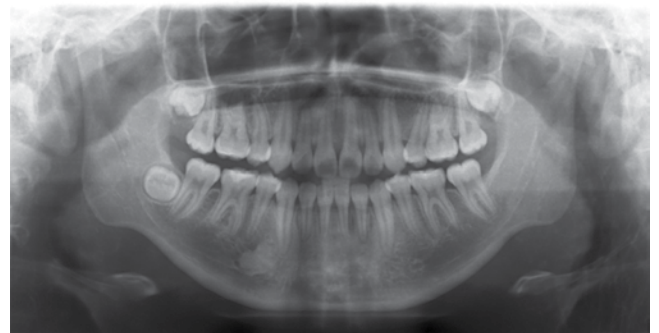

Figura 17. Se muestran las radiografías finales.

2. El sistema Tip-Edge ha demostrado en la literatura ser una opción de tratamiento de ortodoncia fija con tiempos reducidos superando otros sistemas de ortodoncia convencional.⁶⁻⁸
3. Los pacientes que presentan una maloclusión clase II división 1 por lo general presentan una desarmonía facial y dental severa, que causa un impacto psicológico negativo.
4. Estos pacientes tienen la necesidad de que su problema se solucione en el menor tiempo posible y cuando es así muestran un cambio radical en su personalidad.
5. La paciente fue tratada con aparatología Tip-Edge por quince meses y se realizaron extracciones de los cuatros primeros premolares para la corrección del apiñamiento, el cierre de la mordida anterior y para mejorar el perfil.
6. Los resultados estéticos dentales y la armonía facial fueron satisfactorios para la paciente y estos cambios generaron gran seguridad emocional en ella.

REFERENCIAS

1. Quaglio CL, de Freitas KM, de Freitas MR, Janson G, Henriques JF. Stability and relapse of maxillary anterior crowding treatment in class I and class II division 1 malocclusions. *Am J Orthod Dentofacial Orthop.* 2011; 139 (6): 768-774.
2. Ortiz M, Lugo V. Maloclusión clase II división 1; etiopatogenia, características clínicas y alternativa de tratamiento con un configurador reverso sostenido II (CRS II). *Revista Latinoamericana de Ortodoncia y Odontopediatría, edición electrónica.* Diciembre 2006.
3. Wechsler MH, Lands B, Gauthier C, Cardona C. Nonsurgical treatment of an adult with a skeletal class II division 1 malocclusion and a severe overjet. *Am J Orthod Dentofacial Orthop.* 2012; 142 (1): 95-105.
4. Aguilar L, Di Santi J. Estabilidad y recidiva de las mordidas abiertas anteriores. *Revista Latinoamericana de Ortodoncia y Odontopediatría, edición electrónica.* Julio 2010.
5. Chung CJ, Hwang S, Choi YJ, Kim K-H. Treatment of skeletal open-bite malocclusion with lymphangioma of tongue. *Am J Orthod Dentofacial Orthop.* 2012; 141 (5): 627-640.
6. Medellín R. Técnica de arco recto diferencial tip edge una alternativa de tratamiento en ortodoncia fija. *Vertientes Revista Especializada en Ciencias de la Salud.* 2000; 3 (1/2): 25-31.
7. Medellín R. A clinical longitudinal comparative study of the orthodontic treatments of triplets utilizing three different fixed orthodontic techniques. *Int J Orthod Milwaukee.* 2012; 23 (4): 39-45.
8. Galicia-Ramos GA, Killiany DM, Kesling PC. A comparison of standard edgewise, preadjusted edgewise, and Tip-Edge in class II extraction treatment. *J Clin Orthod.* 2001; 35: 145-153.

LECTURAS RECOMENDADAS

- Doshi UH, Bhad WA. Spring-loaded bite-blocks for early correction of skeletal open bite associated with thumb sucking. *Am J Orthod Dentofacial Orthop.* 2011; 140 (1): 115-120.
- Lowe CI. Contemporary treatment of a crowded class II division 1 case. *J Orthod.* 2003; 30: 119-126.
- Álvarez T, Gutiérrez H, Mejías M, Sakal A. Reporte de un caso clínico de mordida abierta falsa. *Revista Latinoamericana de Ortodoncia y Odontopediatría, edición electrónica.* Marzo 2011.
- Upadhyay M, Yadav S, Nanda R. Vertical-dimension control during en-masse retraction with mini-implant anchorage. *Am J Orthod Dentofacial Orthop.* 2010; 138 (1): 96-108.
- Gkantidis N, Halazonetis DJ, Alexandropoulos E, Haralabakis NB. Treatment strategies for patients with hyperdivergent class II division 1 malocclusion: is vertical dimension affected? *Am J Orthod Dentofacial Orthop.* 2011; 140 (3): 346-355.

Dirección para correspondencia:
Xóchitl Flores Fonseca
 E-mail: xochitl.flores.fonseca@hotmail.com