



Clase III esquelética con laterognasia y asimetría del tercio inferior, tratamiento ortodóncico-quirúrgico

Skeletal class III with laterognathia and lower facial third asymmetry. Surgical-orthodontic treatment

Andrea Zulema Crespo Trujillo,* Antonio Fernández López§

RESUMEN

Paciente femenino de 16 años de edad acude al Departamento de Ortodoncia de la Universidad Nacional Autónoma de México. Su motivo principal de consulta: «tengo la mandíbula chueca». Al examen clínico extraoral, en vista frontal se observó forma de cara alargada, ovalada, el tercio inferior aumentado y mentón desviado hacia la derecha, la línea media facial no corresponde con la línea media dental, sonrisa neutra no consonante, exposición dental del 60% de las coronas clínicas. En vista lateral, perfil recto, competencia labial, ángulo nasolabial agudo y longitud mentocervical aumentada. Intraoralmente, forma de arcada ovooidal, líneas medias no coincidentes, apiñamiento dental, mordida cruzada anterior y posterior derecha, ausencia de los primeros molares superiores, relación molar no valorable, clase III canina derecha e izquierda, sobremordida horizontal -2 mm y sobremordida vertical de 2 mm. Los registros radiográficos incluyen lateral de cráneo, posteroanterior y ortopantomografía. En el análisis cefalométrico reveló una clase III esquelética por prognatismo mandibular, patrón de crecimiento neutro, incisivo superior proclinado, incisivo inferior retroclinado. En la radiografía posteroanterior presentó una discrepancia de la línea maxilomandibular de 4° y la simetría postural de 5°. En la ortopantomografía se observaron las ramas mandibulares asimétricas, crestas alveolares a nivel de la unión amelocementaria, proporción corono-raíz de 2:11/4, presencia de los terceros molares superiores e inferiores, ausencia de los primeros molares superiores y el incisivo lateral superior derecho con tratamiento endodóntico. Funcionalmente, sin problema articular aparente. El tratamiento consistió en tres fases de tratamiento, la fase ortodóncica prequirúrgica, la fase quirúrgica y la fase ortodóncica postquirúrgica. Los objetivos del tratamiento fueron la corrección en los tres planos del espacio; la desarmonía esquelética, proporcionar una oclusión funcional y una estética facial óptima, de igual forma obtener una buena estabilidad articular y salud periodontal para una mejor calidad de vida del paciente.

ABSTRACT

Female patient, 16 years of age, who attended the Department of Orthodontics at the National Autonomous University of Mexico. The main reason for consultation was: «I have a deviated jaw». Upon facial clinical examination, from the front view an oval and elongated face may be noted as well as an increased lower third, the chin deviated to the right, the facial midline did not match the dental midline, a non-consonant neutral smile and a 60% exposure of the incisor clinical crowns. On a lateral view: a straight profile, competent lips, acute nasolabial angle and increased mentocervical length may be observed. Intraorally there is an ovoid-shaped arch, non-coincident dental midlines, crowded teeth, anterior and posterior right crossbite, absence of the first upper molars (non-assessable molar relationship) right and left canine class III, -2 mm overjet and a 2 mm overbite. Radiographic records included a lateral headfilm, a posteroanterior radiograph and a panoramic radiograph as well. The cephalometric analysis revealed a skeletal Class III due to mandibular prognathism, a neutral growth pattern, proclined upper incisors and lower incisor retroclination. The posteroanterior radiograph showed a discrepancy of the maxillo-mandibular line of 4° and a postural asymmetry of 5°. In the panoramic radiograph asymmetric mandibular ramus, ACJ at alveolar crest level, 2: ¼ root-crown ratio, upper and lower third molars, absence of the first upper molars and maxillary lateral incisor root with endodontic treatment may be noted. Functionally, the patient presented without any apparent TMJ problems. Treatment consisted of three phase: pre-surgical orthodontic phase, surgical phase and post-surgical orthodontic phase. The objectives were: to correct in all three planes of space the skeletal disharmony presented by the patient, to provide functional occlusion and optimal facial and dental aesthetics as well as joint stability and periodontal health.

Palabras clave: Dentomaxilofaciales, asimetría, segmentaria anterior, osteotomía, genioplastia.

Key words: Dentomaxillofacial, asymmetry, anterior segmentary, osteotomy, genioplasty.

© 2017 Universidad Nacional Autónoma de México, [Facultad de Odontología]. Este es un artículo Open Access bajo la licencia CC BY-NC-ND (<http://creativecommons.org/licenses/by-nc-nd/4.0/>).

Este artículo puede ser consultado en versión completa en <http://www.medigraphic.com/ortodoncia>

* Egresada.

§ Profesor.

Departamento de Ortodoncia de División de Estudios de Posgrado e Investigación (DEPeI), Facultad de Odontología (FO), Universidad Nacional Autónoma de México (UNAM).

INTRODUCCIÓN

Las alteraciones dentomaxilofaciales son problemas complejos y difíciles de tratar, ya que las estructuras afectadas son varias e involucran el tercio inferior de la cara, cuando se presentan estos problemas en que las modificaciones del crecimiento y los tratamientos ortopédicos no son capaces de resolverlos, la opción más favorable es un tratamiento combinado ortodóncico quirúrgico, el cual deberá de estar coordinado adecuadamente para obtener el mayor beneficio para el paciente.¹

La maloclusión clase III esquelética es la falta de armonía de posición entre el maxilar y la mandíbula distorsionando la estética facial y la función masticatoria.²

La asimetría facial es una manifestación común en pacientes con maloclusión clase III afectando tanto en la oclusión funcional como en la apariencia estética de la cara, degradando la calidad de vida del paciente, siendo éste uno de los principales motivos de consulta.³

Generalmente los pacientes candidatos a la cirugía ortognática presentan una compensación natural a su maloclusión. Por lo cual, es de suma importancia hacer saber al paciente que al momento de descompensar ortodóncicamente será más evidente la asimetría y la discrepancia maxilofacial.⁴

Para la decisión del tratamiento se deben tomar en cuenta los límites de la ortodoncia y la cirugía, los cuales varían en función de varios factores como: a) la movilización dental necesaria; el Dr. Richard McLaughlin menciona que las inclinaciones dentales máximas para un paciente clase III son de 10° de tolerancia mayor que las normas para los incisivos superiores y 10° menores para los inferiores, para obtener una estabilidad aceptable; b) limitaciones establecidas para los tejidos blandos; c) función y d) consideraciones estéticas y psicosociales.⁵

Ackerman y Proffit recomiendan al clínico que no pase por alto las limitaciones de los tejidos blandos en la planificación del tratamiento. Estos tejidos blandos implican varias restricciones: (1) las presiones ejercidas sobre los dientes por los labios, mejillas y lengua son un determinante principal de la estabilidad; (2) la salud periodontal; (3) la articulación temporomandibular y la musculatura que tienen un papel importante en la función; (4) los tejidos blandos de la cara que determinan la estética.⁶

La evolución en el diagnóstico y tratamiento de este tipo de pacientes han sido desarrollados ampliamente en las últimas décadas. Obwegeser popularizó la osteotomía sagital de rama con una técnica intraoral

predecible para la corrección de problemas dentofaciales, eliminando las cicatrices faciales de los abordajes externos.⁷

En diferentes artículos⁸ se menciona que con las técnicas quirúrgicas actuales, los resultados y la estabilidad a largo plazo en pacientes sometidos a cirugía ortognática combinada son altamente exitosos.

El tratamiento de ortodoncia consiste en la alineación dental de ambas arcadas, descompensando las posiciones dentales presentes y colocando los dientes dentro de su base ósea, para que posterior a la cirugía ortognática se pueda obtener una buena oclusión, los objetivos quirúrgicos se enfocan en la obtención de un buen balance, y armonía facial relacionando el maxilar y la mandíbula en un mismo plano.⁹

REPORTE DE CASO

Paciente femenino de 16 años, se presenta en la Clínica de Ortodoncia de la División de Estudios de Posgrado e Investigación de la Facultad de Odontología de la UNAM. Su principal motivo de consulta: «Tengo la mandíbula chueca». Paciente aparentemente sana.

Características clínicas. Al examen clínico extraoral, en vista frontal se observó forma de cara alargada ovalada, el tercio inferior aumentado, mentón desviado hacia la derecha, la línea media facial no corresponde con la línea media dental, sonrisa neutra no consonante, exposición dental del 60% de las coronas clínicas. En vista lateral, perfil recto, competencia labial, ángulo nasolabial agudo y longitud mentocervical aumentada. Intraoralmente, forma de arcada ovoidal, líneas medias no coincidentes, apiñamiento dental, mordida cruzada anterior y posterior derecha, ausencia de los primeros molares superiores, relación molar no valorable, clase III canina derecha e izquierda, sobremordida horizontal -2 mm y sobremordida vertical de 2 mm. Los registros radiográficos incluyen lateral de cráneo, posteroanterior y ortopantomografía. En el análisis cefalométrico reveló una clase III esquelética por prognatismo mandibular, patrón de crecimiento neutro, incisivo superior proclinado, incisivo inferior retroclinado. En la radiografía posteroanterior presentó una discrepancia la línea maxilomandibular de 4° y la simetría postural de 5° corroborando la asimetría facial del tercio inferior y laterognasia. En la ortopantomografía se observaron las ramas mandibulares asimétricas, crestas alveolares a nivel de la unión amelocelementaria, proporción corono-raíz de 2:11/4, presencia de los terceros molares superiores e inferiores, ausencia de los primeros molares superiores y el incisivo lateral superior derecho con tratamiento endodóncico.

Funcionalmente, sin problema articular aparente (*Figuras 1 a 3*).

Plan de tratamiento

Se remite al Departamento de Cirugía Oral y Maxilofacial de la División de Estudios de Posgrado e Investigación de la Facultad de Odontología de la UNAM para la extracción de los terceros molares superiores e inferiores.

Fase ortodóncica-prequirúrgica: se inició el tratamiento con sistema Roth 0.022" x 0.028". Se llevaron a cabo las fases de alineación, nivelación, movimientos de segundo y tercer orden, eliminando la curva de Spee, Wilson y se coordinaron las arcadas. Posteriormente se realizó la desprogramación neuromuscular durante tres meses previo a la cirugía (*Figura 4*).

Se realizaron los registros prequirúrgicos, la predicción prequirúrgica y la cirugía de modelos según protocolo.

Fase quirúrgica. En coordinación con el Departamento de Cirugía Oral y Maxilofacial se optó por realizar una osteotomía segmentaria anterior con rotación de 3 mm, osteotomía sagital de la rama mandibular bilateral y genioplastia de avance de 4 mm (*Figura 5*).

Fase ortodóncica. Postquirúrgica: se realizó el control inmediato, renivelación, consolidación, estabilización del caso, asentamiento y balance oclusal. En la retención se indicó retenedor circunferencial superior y fijo inferior (*Figura 6*).

Se tomaron las radiografías y fotografías posteriores al tratamiento y se evaluaron los cambios del tratamiento por superposición. Se obtuvieron resultados dentales, esqueléticos, funcionales y faciales satisfactorios (*Figuras 7 y 8*).

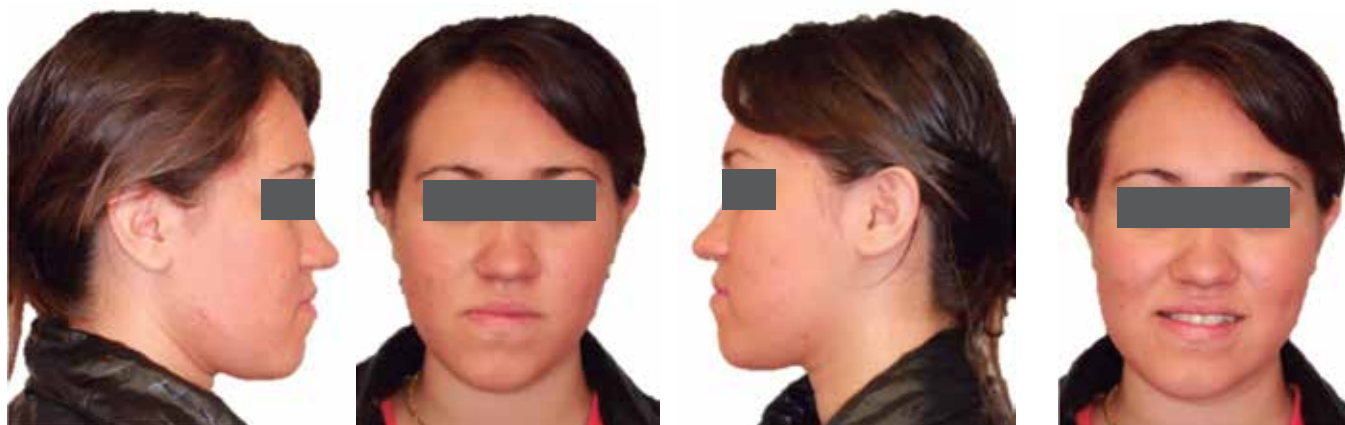

Figura 1. Extraorales iniciales.

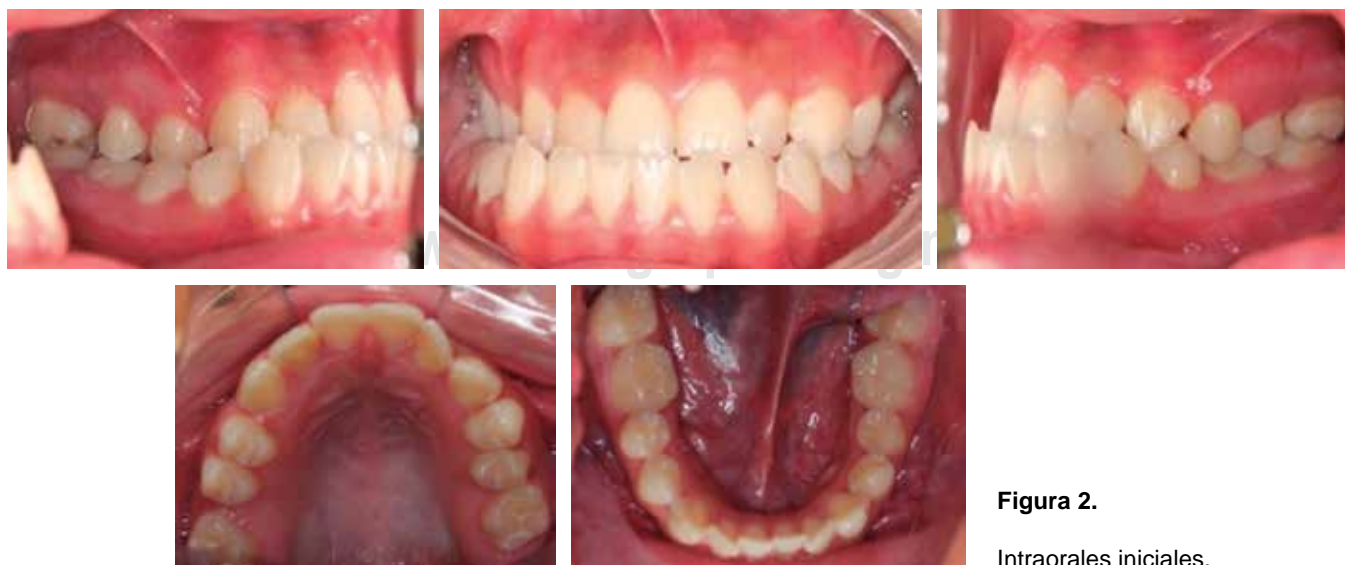

Figura 2.
Intraorales iniciales.

RESULTADOS

La duración del tratamiento fue de 29 meses, la coordinación interdisciplinaria fue favorable, se lo-

gró corregir la asimetría facial, se obtuvo clase I esquelética, un perfil recto, sonrisa positiva consonante, brindando un balance facial y armonía de los tejidos blandos.

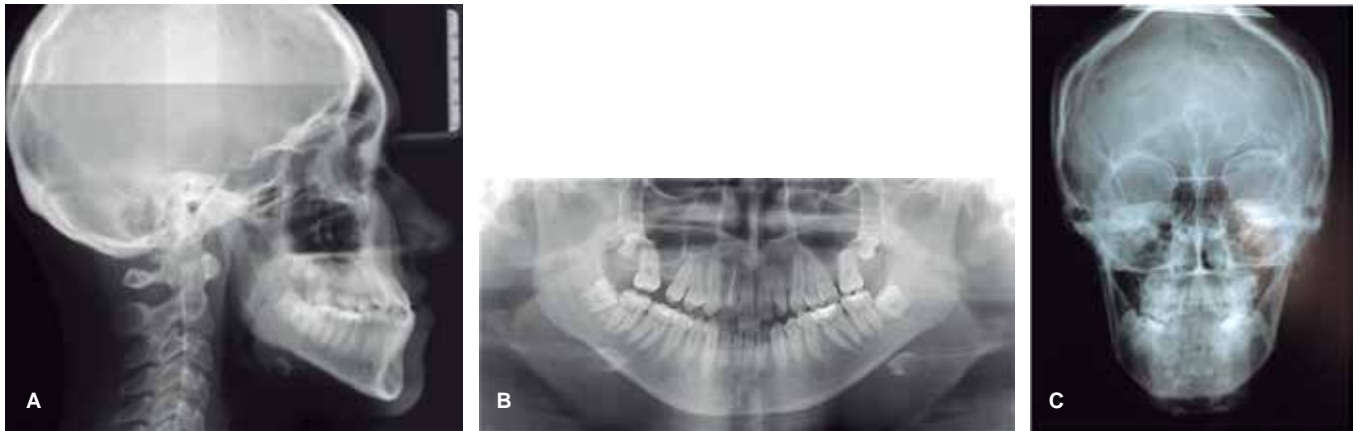


Figura 3. Radiografías iniciales: **A.** Lateral de cráneo, **B.** Panorámica y **C.** Posteroanterior.

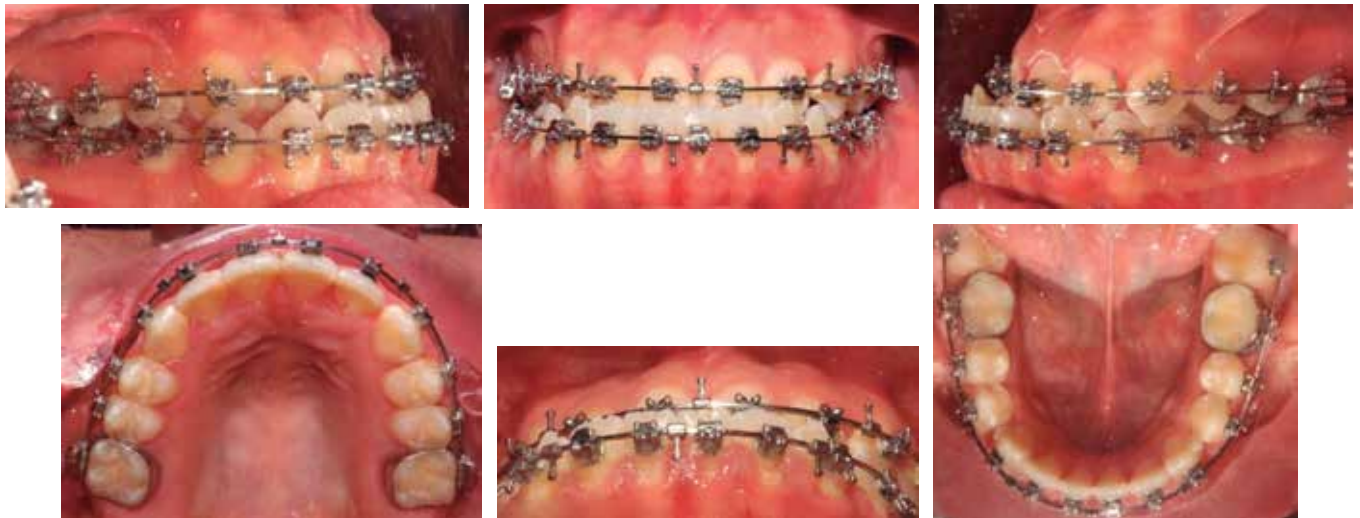

Figura 4. Intraorales prequirúrgicas.

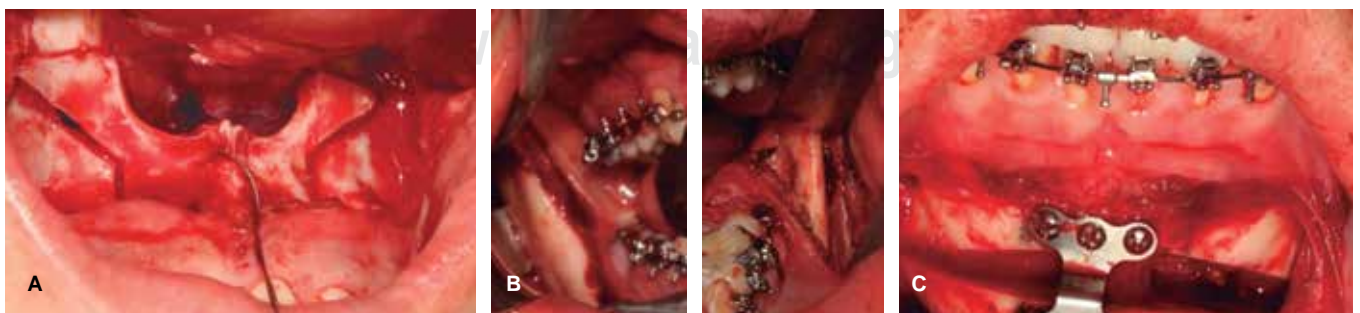

Figura 5. Cirugía ortognática: **A.** Segmentaria anterior, **B.** Osteotomía sagital de la rama mandibular y **C.** Genioplastia.

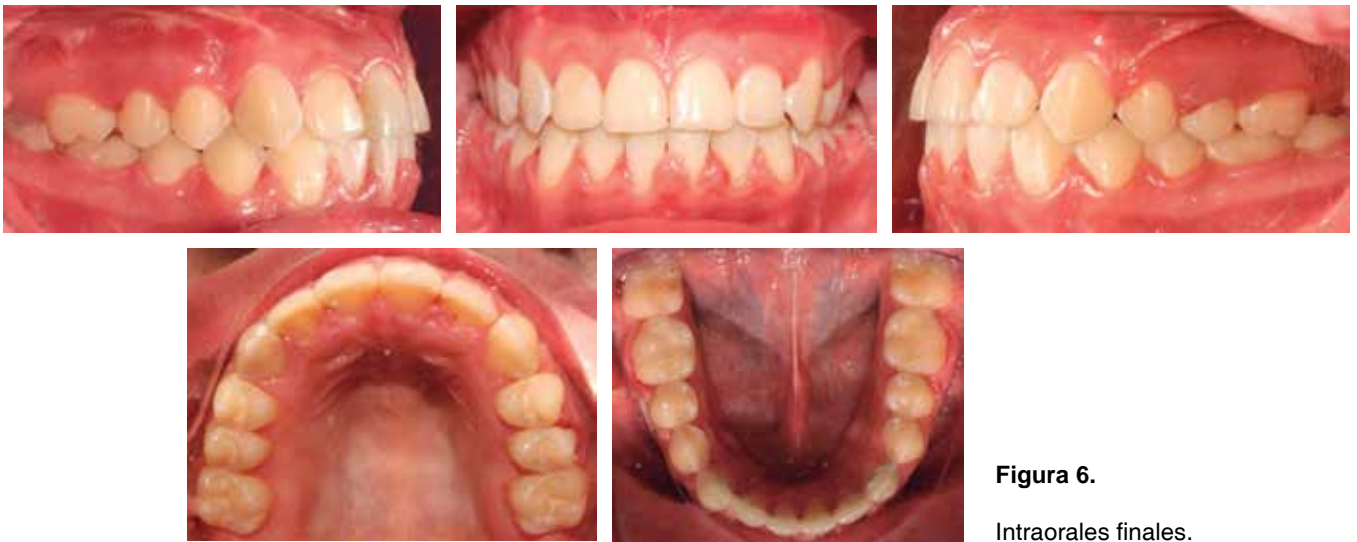

Figura 6.
Intraorales finales.

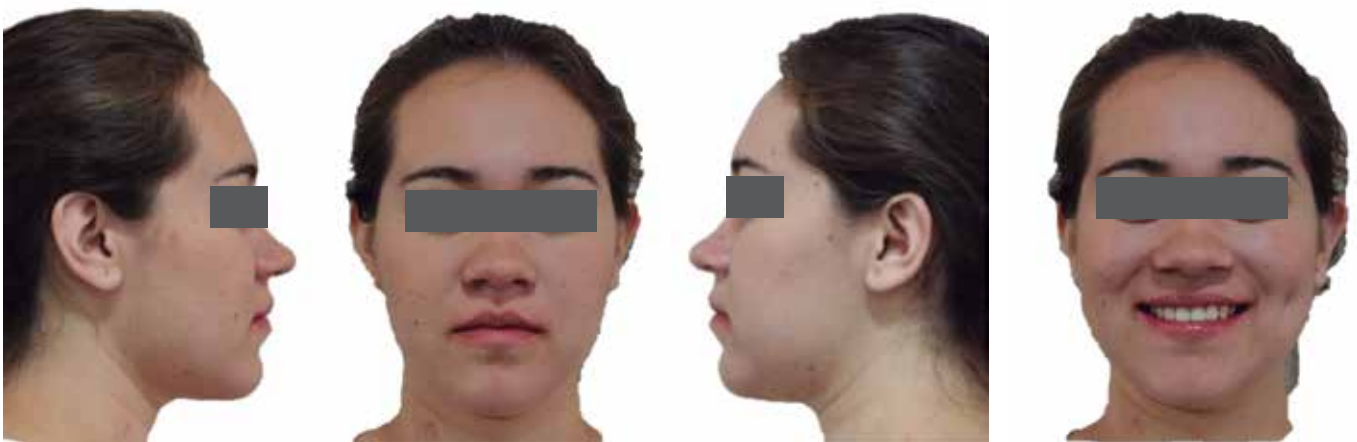

Figura 7. Fotos extraorales finales.

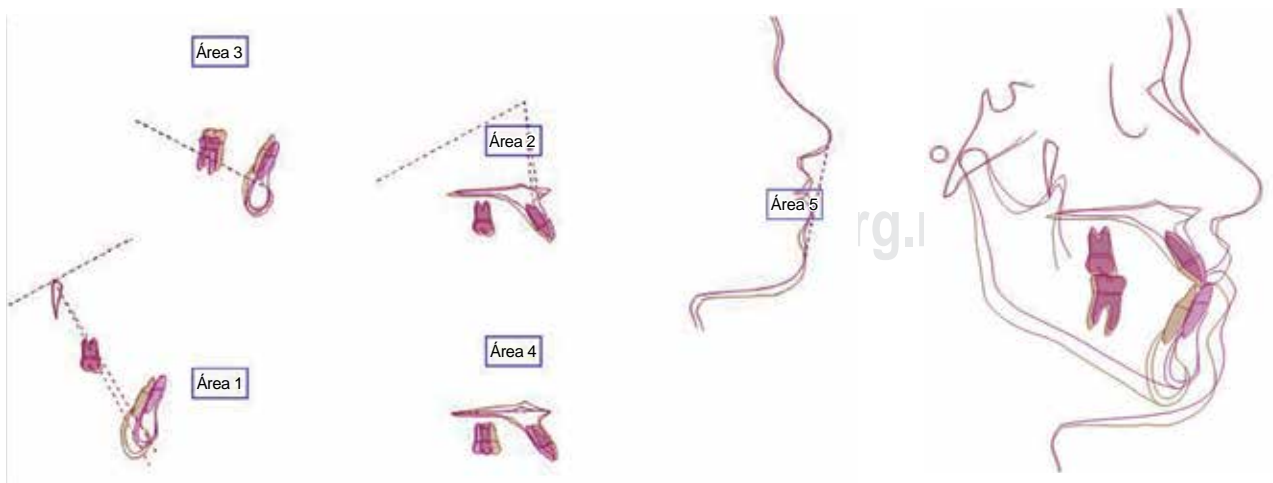


Figura 8. Sobreimposición inicial-final.

Se consiguió una correcta oclusión funcional, clase I molar y canina, una adecuada sobremordida horizontal y vertical, líneas medias dental y facial coincidentes.

Se tomó el registro de posición condilar después de cinco meses de haber retirado la aparatología y muestra una coincidencia de relación céntrica y oclusión céntrica (Figura 9).

Al finalizar el tratamiento fue notable el aumento de autoestima en la paciente.

DISCUSIÓN

La maloclusión clase III se cree que es un trastorno poligénico que resulta de una interacción entre los genes de susceptibilidad y factores ambientales.

Muchos autores proponen que la eficacia del tratamiento debe evaluarse sobre la base de los objetivos acerca de los tejidos blandos, dentales y del esqueleto. Se ha reportado que los rangos de las medidas cefalométricas postratamiento son aceptables.¹⁰

Proffit reporta que un correcto *overjet* se obtiene en un 95% de pacientes.¹¹

La cirugía bimaxilar es un procedimiento que se utiliza en un 75% en pacientes que tienen una severa discrepancia esquelética y dental.

En los tratamientos ortodóncicos quirúrgicos se debe mantener una interdisciplina y comunicación adecuada para poder cumplir los objetivos de cada tratamiento.¹²

CONCLUSIONES

Es importante realizar un diagnóstico minucioso para determinar el tratamiento adecuado para cada paciente y así obtener resultados funcionales, armónicos y estéticos. La cooperación del paciente es fundamental.

En el tratamiento de la maloclusión clase III con asimetría se requirió de un buen diagnóstico, plan de tratamiento, preparación ortodóncica prequirúrgica, cirugía ortognática y el control postquirúrgico. Gracias a esto fue posible obtener resultados óptimos para poder satisfacer las expectativas de la paciente.

El éxito de este caso clínico se basó en una adecuada planeación y comunicación interdisciplinaria del tratamiento.

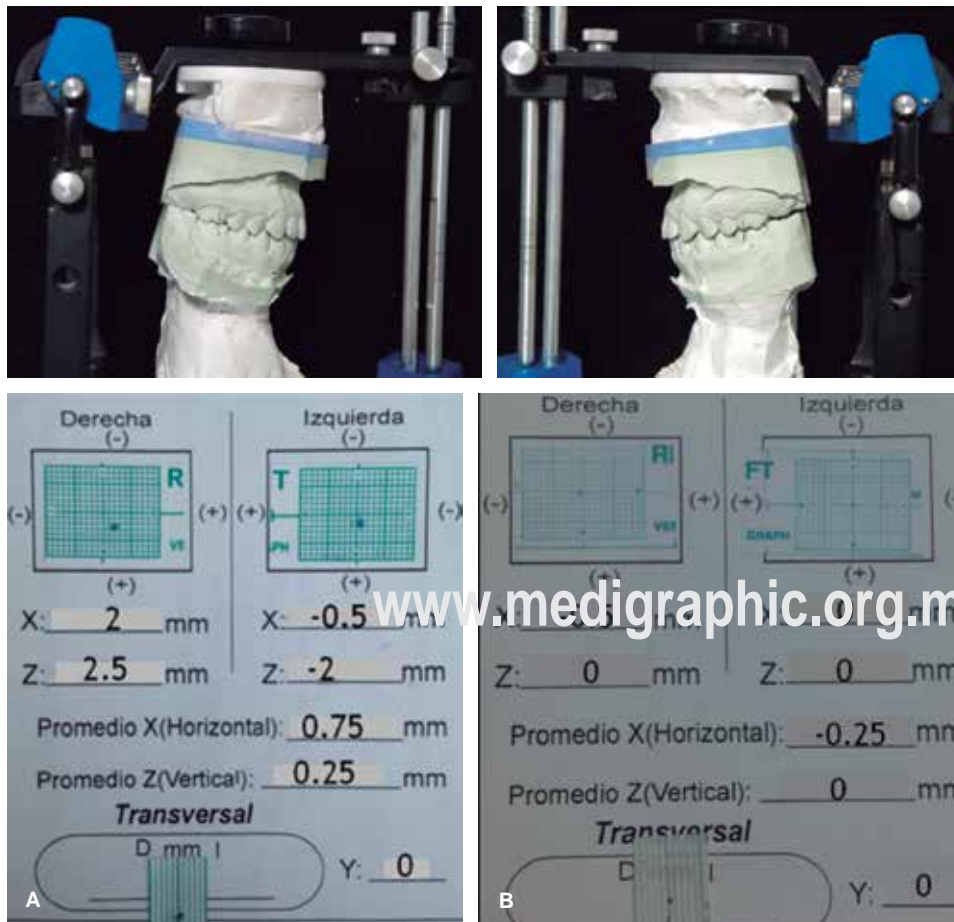


Figura 9.

Registro de posición condilar: A. Inicial y B. Final.

REFERENCIAS

1. Proffit W. *Ortodoncia contemporánea teoría y práctica*. 3rd ed. Madrid, España: Editorial Harcourt; 2001.
2. Sanggarnjanavanich S, Sekiya T, Nomura Y, Nakayama T, Hanada N, Nakamura Y. Cranial-base morphology in adults with skeletal class III malocclusion. *Am J Orthod Dentofacial Orthop*. 2014; 146 (1): 82-91.
3. Proffit W. *Ortodoncia contemporánea*. 4a. ed. España: Ed. Elsevier; 2008.
4. Yanagita T, Kuroda S, Takano-Yamamoto T, Yamashiro T. Class III malocclusion with complex problems of lateral open bite and severe crowding successfully treated with miniscrew anchorage and lingual orthodontic brackets. *Am J Orthod Dentofacial Orthop*. 2011; 139: 679-689.
5. McLaughlin RP et al. *Mecánica sistematizada del tratamiento ortodóncico*. Madrid, España: Elsevier; 2002.
6. Ackerman JL, Proffit WR. Soft tissue limitations in orthodontics: treatment planning guidelines. *Angle Orthod*. 1997; 67: 327-336.
7. Precious DS, Lanigan DT. Risks and benefits of orthognatic surgery. *Oral Maxillofac Surg Clin North Am*. 1997; 9: 2.
8. Johnston C, Burden D, Kennedy D, Harradine N, Stevenson M. Clase III surgical-orthodontic treatment: a cephalometric study. *Am J Orthod Dentofacial Orthop*. 2006; 130: 300-309.
9. Birbe FJ, Serra SM. Ortodoncia en cirugía ortognática. *RCDE*. 2006; 11 (5-6): 547-557.
10. Xue F, Wong RW, Rabie AB. Genes, genetics, and class III malocclusion. *Orthod Craniofac Res*. 2010, 13: 69-74. doi: 10.1111/j.1601-6343.2010.01485.
11. Proffit WR, Phillips C, Douvartzidis N. A comparison of outcomes of orthodontic and surgical orthodontic treatment of class II malocclusion in adults. *Am J Orthod Dentofacial Orthop*. 1992; 101: 556-565.
12. Johnston C, Burden D, Kennedy D, Harradine N, Stevenson M. Clase III surgical-orthodontic treatment: a cephalometric study. *Am J Orthod Dentofacial Orthop*. 2006; 130 (3): 300-309.

Dirección para correspondencia:
Andrea Zulema Crespo Trujillo
5514512952 (México)
E-mail: andy_bb@hotmail.com