



## Osteomielitis crónica maxilar. Informe de 4 casos clínicos

### *Upper jaw chronic osteomyelitis. Report of four clinical cases*

Alberto Wintergerst Fish,\* Carlos Javier Iturralde Espinosa,§ Vladimir De la Riva Parra,<sup>||</sup> Santiago Reinoso Quezada<sup>||</sup>

#### RESUMEN

La osteomielitis es una enfermedad ósea inflamatoria, comúnmente relacionada a un origen infeccioso por gérmenes piógenos fundamentalmente estafilococos y en algunas ocasiones por estreptococos, neumococos y enterobacterias. Se han establecido diversas clasificaciones y tratamientos para la osteomielitis, basadas en el comportamiento clínico, características anatómo-patológicas, radiográficas, etiología y patogenia. La osteomielitis crónica es una complicación de la osteomielitis aguda no tratada, manejada inadecuadamente o como una reacción inflamatoria prolongada de bajo grado. Se presentan 4 casos de osteomielitis crónica en el maxilar tratadas entre 2007 y 2009 mediante terapia antimicrobiana preoperatoriamente con clindamicina 300 mg, IV cada 8 h y ceftriaxona 1 g IV cada 12 h quirúrgicamente con hemimaxilectomía subtotal, postoperatoriamente se trata con penicilina G procaínica 800,000 UI IM cada 24 hrs. resolviendo satisfactoriamente y sin recidiva actual en todos los casos.

**Palabras clave:** Osteomielitis crónica maxilar, hemimaxilectomía subtotal.

**Key words:** Chronic maxillary osteomyelitis, subtotal hemimaxilectomy.

#### ABSTRACT

Osteomyelitis is an inflammatory bone disease, most often related as source of infection produced by germs, mainly pyogenic staphylococcus and occasionally by streptococcus, pneumococcus and enterobacteriaceae. Various classifications and treatments of osteomyelitis have been established based on clinical course, pathologic-anatomic or radiologic features, etiology, and pathogenesis. Chronic osteomyelitis it's a complication of acute osteomyelitis untreated or inadequately treated or prolonged inflammatory response to a low grade. Four cases of chronically osteomyelitis of maxilla were treated between 2007 to 2009. With antimicrobial therapy, clindamycin 300 mg. IV q8h, Ceftriaxone 1 g Ivq 12 h, surgically by subtotal hemimaxilectomy and postoperatively with penicillin G, 800,000 units per day IM for 30 days, in all cases with satisfactory resolving and without relapse.

#### INTRODUCCIÓN

La osteomielitis es una enfermedad ósea inflamatoria, que afecta la médula ósea principalmente, pero suele comprometer la cortical ósea y el periostio.<sup>1-8</sup> Antes de la era de los antibióticos constituía un serio riesgo para la vida, pero actualmente si se trata adecuadamente puede resolverse de manera satisfactoria. Uno de los primeros reportes de osteomielitis fue realizada por Sir Benjamín Brodie en 1832, médico inglés, que describió por primera vez lo que sería conocido hasta nuestros días como absceso de Brodie una de las formas crónicas de la osteomielitis.<sup>9</sup>

La inflamación tiene su origen en la médula ósea y se extiende a los espacios óseos esponjosos difundiendo a través de los vasos sanguíneos, los tejidos fibroelásticos y eventualmente al periostio. Cuando en el tejido óseo la vascularidad se ve comprometida induce un secuestro y necrosis ósea.<sup>2,3,6-8</sup>

La osteomielitis tiene una presentación típica entre la 5ª y 6ª década de la vida, asociada a enfermedades sistémicas tales como diabetes mellitus, enfermedades

des autoinmunes, agranulocitosis, leucemia, anemia, deficiencias nutricionales, sífilis, cáncer, quimio y radioterapia, así como hábitos como el uso de tabaco y alcohol.<sup>7</sup>

En la región maxilofacial la mandíbula tiene un predominio de afectación marcado con respecto al maxilar, debido a que en el maxilar existe tejido óseo esponjoso con un mayor aporte vascular, que hace que la colonización bacteriana se produzca con mayor dificultad, ya que la respuesta celular es favorecida te-

\* Profesor de Cirugía Oral de la FO de la UNAM, Cirujano Maxilofacial Adscrito al Servicio de Cirugía Maxilofacial, «Centro Médico Nacional 20 de Noviembre» ISSSTE.

§ Profesor de asignatura Escuela de Odontología Universidad Latinoamericana.

<sup>||</sup> Cirujano Maxilofacial Práctica Privada.

**Cuadro I.** Clasificación de las osteomielitis de los maxilares.

Osteomielitis supurativa	Osteomielitis no supurativa
Osteomielitis aguda supurativa	Osteomielitis crónica
Osteomielitis crónica supurativa	Osteomielitis esclerosante difusa
Primaria. Fase precedente	
Secundaria.	
Osteomielitis infantil	Osteomielitis esclerosante focal
	Periostitis proliferativa (Osteomielitis esclerosante de Garre)
	Osteorradionecrosis

niendo un mejor aporte sanguíneo dificultando así la invasión ósea.<sup>10,11</sup>

Sin embargo, en la región anterior del maxilar el aporte vascular es de tipo yuxtaterminal favoreciendo así la formación de secuestros óseos, debido al compromiso sanguíneo y presentando como consecuencia una comunicación oro-nasal.<sup>12,13</sup>

La osteomielitis maxilar tiene predominio por lactantes y por infantes de la primera década de la vida, ya que el maxilar presenta gérmenes dentales por lo que hay una mayor irrigación vascular, pudiendo ser el punto de origen de una osteomielitis hematogena o bien por un proceso cutáneo de vecindad debido a una infección estafilocócica en el lactante.<sup>2</sup>

La vascularidad de la mandíbula es tan particular que cuando existe una infección osteomielítica de carácter intenso existe un mayor grado de probabilidad de desarrollar secuestros óseos, debido a la irrigación de tipo terminal que no logra compensar la vascularización periférica de la encía y del periodonto. A causa de las trombosis vasculares y endoarteritis o bien de los reflejos vegetativos simpáticos y parasimpáticos se produce una vasoconstricción de estos vasos como resultado de una infección odontogena la osteomielitis puede generarse en el maxilar o la mandíbula.<sup>8</sup>

La osteomielitis se clasifica en supurativa y no supurativa en la clasificación propuesta por Lew y Waldvogel<sup>14</sup> con respecto a su carácter infeccioso o su origen hematogeno (*Cuadro I*).<sup>7</sup>

Habitualmente, la historia clínica revela antecedentes de una infección odontogénica de origen periodontal o del tejido pulpar dental, antecedentes de trauma facial, especialmente fracturas mal consolidadas.<sup>7</sup>

En el caso de la osteomielitis crónica el antecedente suele relacionarse a una osteomielitis aguda previa, con presencia de antiguas fístulas o fístulas activas con secreción purulenta con un segmento de piel atrófica pigmentada mal vascularizada adherida al hueso que se ulcera con facilidad, dolor a la palpación e induración de los tejidos blandos.<sup>1,7</sup>

Los tratamientos descritos para la osteomielitis requieren antibióticos y cirugía. Los principios de tratamiento consisten en: estabilizar de las condiciones sistémicas del paciente inmunocomprometido, cultivo de los microorganismos asociados y pruebas de sensibilidad, estudios de imagen para determinar la extensión de la lesión, administración de medicamentos antimicrobianos empíricamente contra los microorganismos predominantes, remover focos sépticos tales como órganos dentales y secuestros óseos, prescripción de medicamentos con base en cultivos y antibiograma, secuestrectomía, desbridamiento, decorticación, resección según sea el caso.<sup>3,6-8,15</sup>

Diversos autores han descrito tratamientos coadyuvantes en la osteomielitis crónica, como el uso de antiinflamatorios no esteroideos, corticosteroides, bifosfonatos y terapia con oxígeno hiperbárico, con resultados satisfactorios.<sup>1,7,10,12-14,16,17</sup>

## CASOS CLÍNICOS

### CASO 1

Se trata de masculino de 60 años de edad que acude al Servicio de Cirugía Maxilofacial del Centro Médico Nacional «20 de Noviembre» ISSSTE, el cual inicia su padecimiento con dolor de origen dental, el cual fue tratado previamente con extracción de segundo molar superior izquierdo, manejado con terapia farmacológica no específica y tratamiento quirúrgico desconocido.

Clínicamente presenta una fístula en región de premolar superior izquierdo de 2 x 1 mm, halitosis severa, astenia, adinamia, cefalea holocraneana izquierda, enfermedad periodontal crónica, ausencia de múltiples órganos dentarios. La tomografía computarizada demuestra áreas líticas con bordes escleróticos con reacción perióstica y secuestro óseo (*Figura 1*). En biometría hemática presenta valores de hemoglobina de 14 g/dL, leucocitos de 7.44 cpm, glucosa de 109 g/dL. Se inicia tratamiento farmacológico con clindamici-

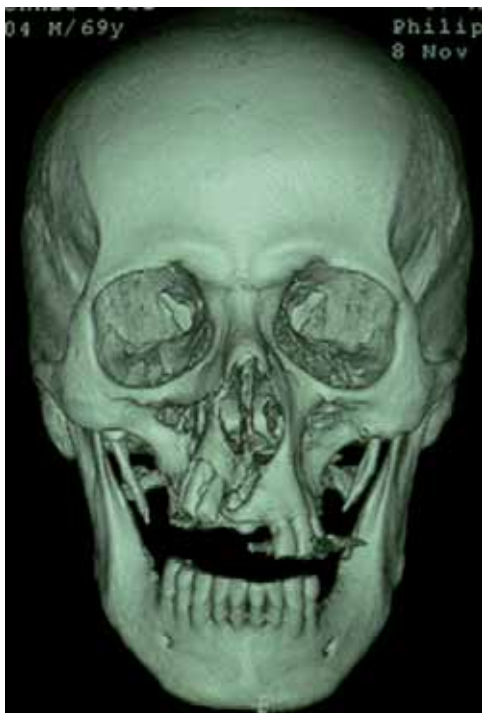na 600 mg IV cada 8 hrs. y ceftriaxona 1 g IV cada 12 hrs. Se decide realizar hemimaxilectomía subtotal bajo anestesia general inhalatoria balanceada, mediante abordaje circunvestibular de 6 cm con disección de tejidos hasta exposición de la lesión, observando zonas de necrosis ósea, (*Figura 2*) obteniendo espécimen quirúrgico de 3 x 3 cm con áreas de necrosis de color negro y fétido. Se verifican macroscópicamente bordes óseos libres de lesión y se suturan los tejidos con sutura ácido poliglicólico 3 ceros.

Se envía la pieza quirúrgica a patólogo oral reportando osteomielitis crónica maxilar con bordes libres de lesión. Continúa tratamiento antimicrobiano ambulatorio con penicilina G procaínica 800,000 UI IM cada 24 h por 30 días. Posteriormente se envía al servicio de prótesis maxilofacial para su rehabilitación, actualmente continúa asintomático a 2 años de control y sin datos de recidiva (*Figura 3*).

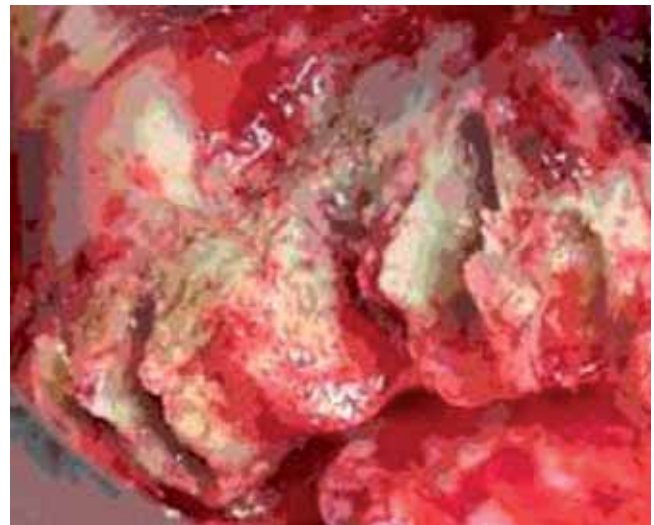**CASO 2**

Femenino de 44 años de edad con antecedentes de diabetes mellitus tipo II de 15 años de evolución controlada con glibenclamida, refiriendo iniciar su pa-

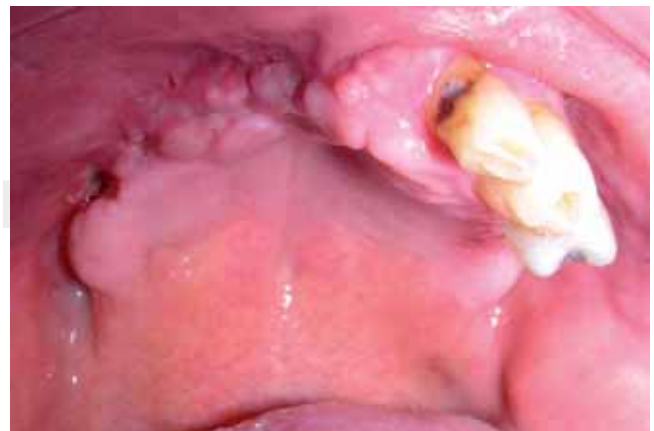decimiento actual al realizarse exéresis de órgano dental anterior maxilar, presentando un proceso de cicatrización tórpido y de mala evolución continuando durante 6 meses con periodos de exacerbación de la lesión, salida de material purulento tratada mediante curetaje y farmacoterapia con ampicilina, amoxicilina y clindamicina no cediendo la sintomatología dolorosa por lo que es referida al servicio de Cirugía Maxilofacial del Centro Médico Nacional «20 de Noviembre» ISSSTE donde se realiza tomografía computarizada, observándose bordes líticos y afección del maxilar con zonas hipodensas y ocupación del seno maxilar. En la biometría hemática con hemoglobina de 14 g/dL, leucocitos de 6.3 cpm, glucosa de 105 g/dL.



**Figura 1.** Tomografía computarizada reconstrucción tercera dimensión, que demuestra áreas líticas con bordes escleróticos con reacción perióstica y sequestro óseo maxilar derecho.



**Figura 2.** Exposición macroscópica de lesión, se observa maxilar con zonas de necrosis ósea.



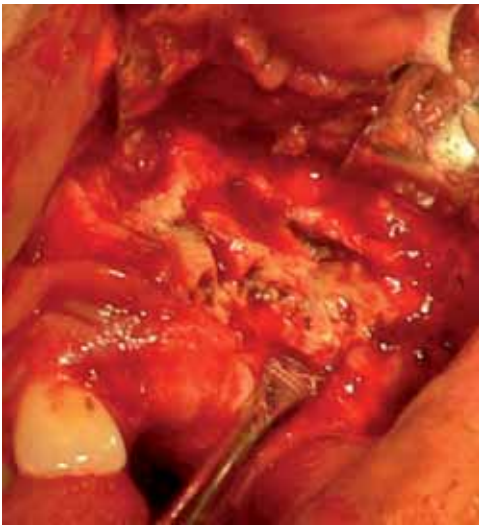
**Figura 3.** Fotografía clínica intraoral sin datos de recidiva ni exposición ósea a 2 años de control.



Se inicia manejo con clindamicina 600 mg IV cada 8 h y ceftriaxona 1 g IV cada 12 h. A continuación, bajo anestesia general inhalatoria balanceada, se realiza hemimaxilectomía subtotal, mediante abordaje circun-vestibular durante el procedimiento se observan áreas óseas líticas y necróticas (*Figura 4*), se procede a la resección de la lesión obteniendo un espécimen quirúrgico de 2 x 4 cm. Se sutura con ácido poliglicólico 3 ceros. Se envía la pieza quirúrgica a patólogo oral que reporta osteomielitis crónica maxilar con bordes libres de lesión, continúa durante 30 días con penicilina G procaínica 800,000 UI IM cada 24 h por 30 días. En la actualidad se encuentra clínica e imagenológicamente sin datos de recidiva (*Figuras 5 y 6*).

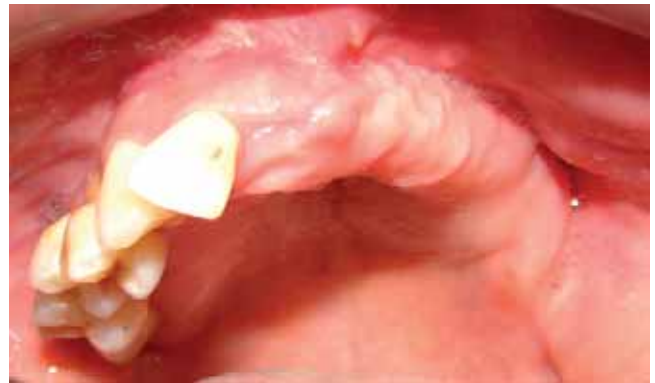### CASO 3

Masculino de 46 años de edad con antecedentes de diabetes mellitus tipo II descontrolada e hipertensión arterial sistémica de 15 años de evolución no controlada, el cual inicia su padecimiento 3 meses antes de la consulta refiriendo odontalgia en órgano dental maxilar y realizarse por sus propios medios la excéresis de dicho diente. Dos semanas posterior a este evento, inicia con sintomatología dolorosa en la región anterior maxilar, mal sabor de boca, halitosis. Evoluciona durante 3 meses con edema periorbitario, oclusión palpebral, fístula cutánea en ala nasal izquierda, intraoralmente con fístula en vestíbulo maxilar de 0.5 mm sin datos de salida de material purulento. Se le realiza tomografía computarizada donde se observan áreas líticas en el proceso ascendente del maxilar, y

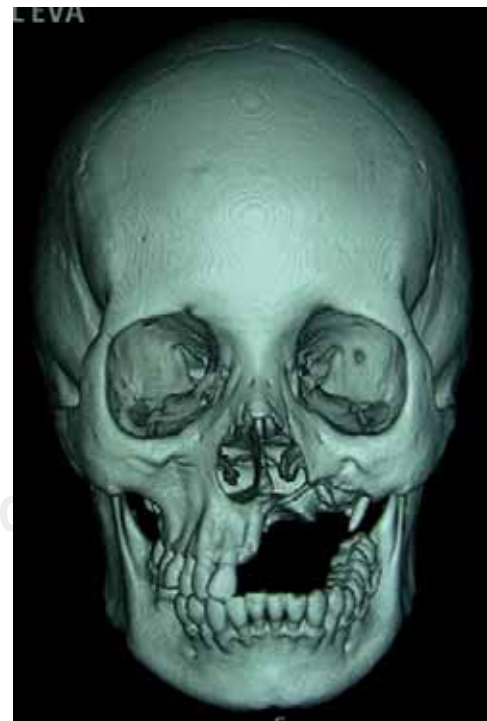

**Figura 4.** Exposición maxilar intraoperatoria mostrando lesión con tejido óseo necrótico.

proceso maxilar del hueso malar, el seno maxilar se encuentra ocupado (*Figura 7*). En la biometría hemática presenta hemoglobina de 11.3 g/dL, leucocitos de 8.92 cpm, glucosa de 123 g/dL. Se inicia tratamiento farmacológico con clindamicina 600 mg IV cada 6 h y ceftriaxona 1 g IV cada 12 h. Posteriormente se realiza hemimaxilectomía subtotal respetando el reborde inferior orbitario bajo anestesia general inhalatoria ba-



**Figura 5.** Fotografía clínica intraoral sin datos de recidiva ni exposición ósea a 6 meses de control.



**Figura 6.** Tomografía computarizada, reconstrucción de tercera dimensión que muestra estado postoperatorio de la hemimaxilectomía subtotal izquierda.

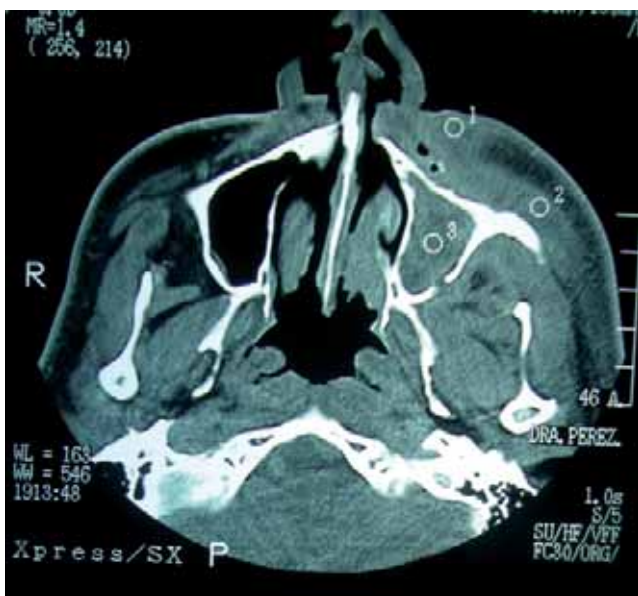
lançada, mediante abordaje circunvestibular de 5 cm con disección de tejidos hasta exposición ósea, observando áreas óseas de necrosis, se retira espécimen quirúrgico de 4.5 x 4 cm. Clínicamente se observan bordes óseos libres de lesión y se sutura con ácido poliglicólico 3 ceros.

Se envía la pieza quirúrgica a patólogo oral reportando osteomielitis crónica maxilar con bordes libres de lesión. Continúa ambulatoriamente tratamiento farmacológico con penicilina G procaínica 800,000 UI cada 12 h por 30 días. Actualmente a 8 meses sin datos de recidiva (Figura 8).

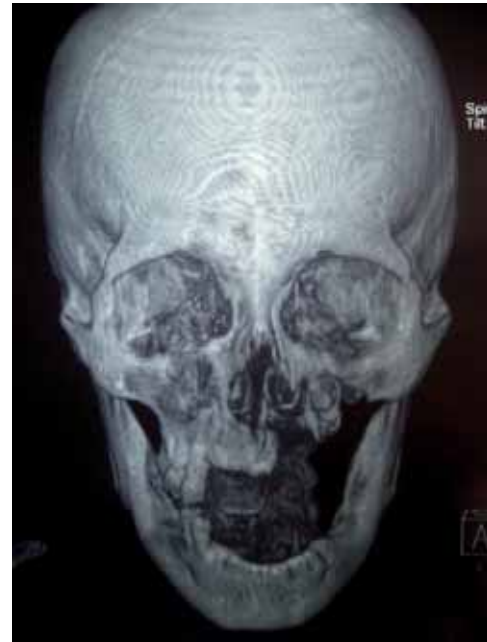**CASO 4**

Masculino de 64 años de edad alérgico a la penicilina, con antecedentes de carcinoma prostático tratado mediante radioterapia prostática y cirugía 5 años antes, el cual inicia su padecimiento 2 meses previos a la consulta posterior a la extracción de segundo premolar y primer molar superior derecho, evolucionando inadecuadamente con dolor, halitosis, edema periférico facial, así como aumento de volumen en región maxilar posterior derecha. En la biometría hemática presentó hemoglobina de 11.3 g/dL, leucocitos de 4.44 cpm, glucosa de 84 g/dL. Se inicia tratamiento farmacológico con clindamicina 600 mg IV cada 8 hrs. Posteriormente se realiza hemimaxilectomía subtotal derecha bajo anestesia general inhala-

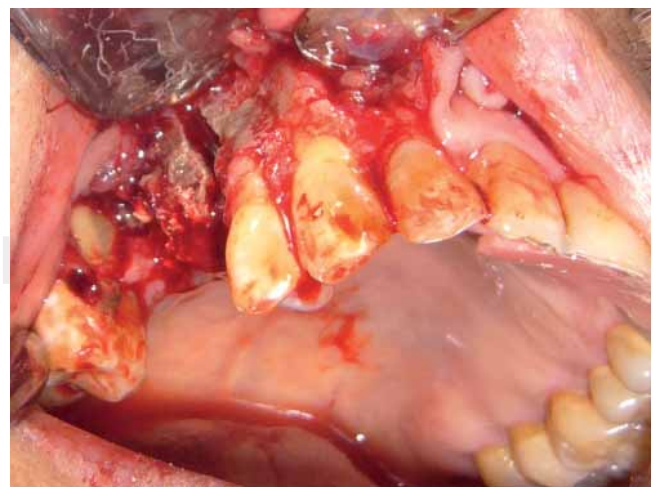
toria balanceada, mediante abordaje cirunvestibular de 6 cm con disección de tejidos hasta exposición ósea, (Figura 9) observando áreas óseas de necrosis, se realiza resección ósea de 7 x 6.5 cm (Figura 10). Se verifican clínicamente bordes óseos libres de lesión y se sutura con ácido poliglicólico 3 ceros.



**Figura 7.** Tomografía computarizada simple para ventana ósea que muestra hiperdensidad compatible con ocupación de seno maxilar, así como bordes hipodensos en cortical maxilar.



**Figura 8.** Tomografía computarizada reconstrucción tercera dimensión de control, que muestra bordes óseos isodensos comparativo con tejidos periféricos, posterior a hemimaxilectomía subtotal izquierda.



**Figura 9.** Exposición de lesión maxilar que muestra tejido óseo necrótico y comunicación a seno maxilar.

Se confirma osteomielitis crónica maxilar histopatológicamente con bordes libres de lesión, se inicia tratamiento ambulatorio con clindamicina 300 mg cada 8 h por 30 días. Actualmente con 2 años de evolución sin datos de recidiva.

## DISCUSIÓN

La osteomielitis crónica es una enfermedad inflamatoria que involucra generalmente a varios huesos, comúnmente descrito en la metáfisis de huesos largos.<sup>5,15</sup> En muchos casos la resección extensiva del hueso y la reconstrucción son el estándar de tratamiento. La osteomielitis crónica tiene predilección por la mandíbula. La complicación que con más frecuencia se presenta es la fractura ósea.<sup>3,6,8,14-16</sup>

Radiográficamente, la osteomielitis crónica se presenta principalmente como una lesión radiotransparente que algunas veces evidencia zonas focales de opacificación. Las lesiones suelen ser muy

extensas y no es raro que los bordes sean indistinguibles.<sup>3,6,8,15,16</sup>

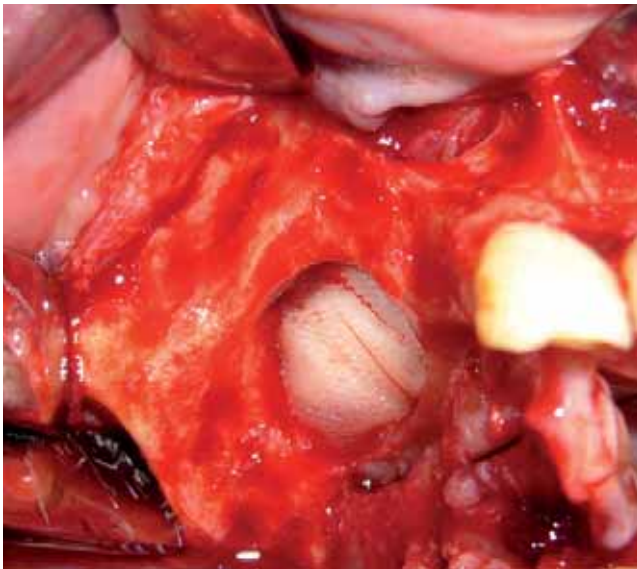
En la gammagrafía de fase vascular se observa hiperemia arterial precoz con aumento de captación del marcador focal o difuso, y en las imágenes tardías se observa el acúmulo focal progresivo del marcador en el hueso afectado.<sup>7,15,16</sup>

En la microscopia histopatológica de la osteomielitis crónica se observa como una reacción inflamatoria ósea la cual puede variar desde muy leve hasta intensa. En casos leves el diagnóstico microscópico puede ser difícil debido a la similitud con las anomalías osteofibrosas, como fibroma oscificante y displasia fibrosa.<sup>3,7,8</sup>

El recuento leucocitario puede ser normal o ligeramente elevados hasta cifras de 20,000 cs/mm<sup>3</sup>. El rango de sedimentación eritrocitaria puede encontrarse ligeramente elevado, pero a diferencia de la afectación en huesos largos, en la región maxilofacial es raramente un indicador válido en el curso clínico de la enfermedad, los hemocultivos tienen poco valor diagnóstico.<sup>7,15</sup>

Es difícil identificar el agente infeccioso específico que provoca la osteomielitis crónica, mediante estudios microbiológicos o microscópicos. Los antibióticos administrados previamente también reducen la probabilidad de cultivar el microorganismo causante, aunque a menudo no se confirma un agente etiológico, la mayoría de los investigadores piensa que bacterias (estafilococos, estreptococos, bacteroides, actinomices) causan la mayor parte de los casos de osteomielitis crónica, principalmente los *Staphylococcus aureus* y el *Streptococcus epidermidis* se encuentran presentes entre el 80% y 90%, existe también asociada una flora mixta como estreptococos hemolíticos, pneumococos, *Escherichia coli*, y *Actinomyces*.<sup>7</sup>

Topazian y cols.<sup>7</sup> utilizan tratamiento antimicrobiano por periodos largos de tiempo entre 6 y 12 meses, ellos recomiendan el tratamiento con betalactámicos, clindamicina y metronidazol principalmente. Muchos de los organismos responsables de la osteomielitis son resistentes a la penicilina como *Prevotella*, *Porfiromonas* y *Fusobacterium*, es por eso que el uso de metronidazol



**Figura 10.** Exposición ósea, maxilar macroscópicamente libre de lesión, postresección de la lesión.

www.medigraphic.org.mx

### Cuadro II. Clasificación de maxilectomía de Cordeiro.

Tipo I. Parcial	1 – 2 paredes del maxilar
Tipo II. Subtotal	3 – 5 paredes del maxilar incluyendo paladar.
Tipo III. Total	Involucra las 6 paredes del maxilar. <ol style="list-style-type: none"> <li>a) Sin excenteración orbitaria.</li> <li>b) Con excenteración orbitaria.</li> </ol>
Tipo IV. Radical	Incluye las 5 paredes del maxilar a excepción del paladar y la orbita



debe ser agregado a la penicilina para cubrir tanto a los estreptococos aerobios así como anaerobios resistentes a la penicilina.<sup>10</sup> Ejemplos de estas combinaciones pueden ser: Penicilina + metronidazol, amoxicilina + metronidazol, amoxicilina + ácido clavulánico, ampicilina + sulbactam, clindamicina, metronidazol, cefalosporina. Se utilizan esquemas de penicilina como primer fármaco por su espectro antimicrobiano, se recomiendan dosis de 4,000,000 UI de penicilina G sódica cristalina cada 4 a 6 h combinado con metronidazol 500 mg cada 6 h, por 48 a 72 h continuando posteriormente con vía oral por 4 a 6 semanas, este manejo farmacológico debe de combinarse con drenaje quirúrgico. El tratamiento quirúrgico no sólo pretende la obtención de material de cultivo sino la eliminación del material infectado, necrótico y mal vascularizado.<sup>7,14,15</sup>

Marx<sup>15</sup> sugiere que el mínimo de tratamiento antibiótico en una osteomielitis crónica debe ser de 2 semanas, aunque el mínimo sugerido por Bamberger y cols.<sup>16</sup> es de 4 semanas para lograr una evolución satisfactoria.

El tratamiento de la osteomielitis en fase crónica requiere de la remoción de los dientes involucrados y secuestros óseos mediante resección amplia, previniendo la diseminación de la infección y la pérdida ósea.<sup>7</sup>

La saucerización se refiere a liberar la cortical superior para exponer la cavidad medular y desbridar el tejido necrótico, la cual es útil en estadios crónicos.

La decorticación se refiere a la remoción de la corteza ósea infectada, promoviendo la resolución, removiendo el tejido avascular y los microorganismos circundantes.

La resección con reconstrucción ya sea inmediata o secundaria es útil para estadios refractarios o de bajo grado,<sup>7</sup> en este caso se utilizó una hemimaxilectomía subtotal según la clasificación de Cordeiro y cols.<sup>17</sup> (*Cuadro II*) ya que abarca de 3 – 5 paredes incluyendo el paladar.

Lentrod y cols.<sup>10</sup> comentan que la terapia con oxígeno hiperbárico es un coadyuvante en la terapia de osteomielitis ya que produce efectos de hiperoxigenación de los tejidos, actividad antimicrobiana, proliferación fibroblástica, neovascularización, aumenta la formación de matriz ósea, aumento de la mineralización, mejora la función osteoblástica. Como protocolo Lentrod y cols.,<sup>10</sup> se utilizan sesiones diarias de 60 a 90 minutos con oxígeno al 100% a presiones de 2.2 y 2.4 ATM durante al menos 15 días.<sup>7</sup>

## CONCLUSIÓN

Existen diferentes terapias descritas para el tratamiento de la osteomielitis, que van desde el simple manejo antibiótico hasta resecciones amplias y la combinación de ambas, En esta serie de casos se optó por lograr una estabilidad sistémica de manera primaria,

seguida por la combinación de terapia antibiótica previa al tratamiento con clindamicina 600 mg IV cada 8 hrs. y ceftriaxona 1 g IV cada 12 hrs. Y manejo quirúrgico amplio mediante hemimaxilectomía subtotal, para eliminar la lesión y farmacológico específico postquirúrgico prolongado con penicilina G procaínica 800,000 UI cada 12 hrs. por 30 días; obteniendo resultados satisfactorios en cada uno de los casos tratados; concluyendo así que el manejo oportuno de esta patología es fundamental basado en el diagnóstico y tratamiento farmacológico y quirúrgico amplio y específico que garantice la remoción completa de la lesión.

## REFERENCIAS

1. Harvey B, Ephros H, DeFalco R. Tetracycline bone labeling in surgical management of chronic osteomyelitis: a case report. *J Oral and Maxillofac Surg* 2004; 62 (6): 752-754.
2. Eyrich G, Baltensperger M, Bruder E, Graetz K. Primary chronic osteomyelitis in childhood and adolescence: A retrospective analysis of 11 cases and review of the literature. *J Oral and Maxillofac Surg* 2003; 61 (5): 561-573.
3. Marx R, Stern D. *Oral and maxillofacial pathology. A rationale of diagnosis and treatment*, 1<sup>st</sup> Ed. Quintessence. 2003.
4. Barry C, Ryan L, Stassen. Osteomyelitis of the maxilla secondary to osteopetrosis: A report of 2 cases in sisters. *J Oral Maxillofac Surg* 2007; 65 (1): 144-147.
5. Cotran R, Kumar V, Collins T. *Robbins patología estructural y funcional*. 6ta ed. McGraw-Hill Interamericana. 2002.
6. Regezi J, Sciubba J. *Patología bucal. Correlaciones clinicopatológicas*, 3<sup>a</sup> ed. Mc Graw-Hill Interamericana. 2007.
7. Topazian R, Goldberg M, Huup J. *Oral and maxillofacial infections*, 4<sup>th</sup> ed. W.B. Saunders. 2002.
8. Neville B, Damm D, Allen C, Bouquet J. *Oral and maxillofacial pathology*. 3<sup>rd</sup> ed. Elsevier. 2002.
9. Brodie BC. An account of some cases of chronic abscess of the tibia. *Med Chir Trans* 1832; 17: 239-249.
10. Lentrod S, Lentrod J, Kübler N, Mödder U. Hyperbaric oxygen for adjuvant therapy for chronically recurrent mandibular osteomyelitis in childhood and adolescence. *J Oral Maxillofac Surg* 2007; 65: 186-191.
11. Dich VQ, Nelson JD, Haltalin KC. Osteomyelitis in infants and children. A review of 163 cases. *Am J Dis Child* 1975; 129: 1273-1278.
12. Marx R. Pamidronate (Aredia) and zoledronate (Zometa) induced avascular necrosis of the jaws: A growing epidemic. *J Oral Maxillofac Surg* 2003; 61: 1115.
13. Achar M. Acute osteomyelitis of the superior maxilla in an infant. *AMA Arch Otolaryngol* 1957; 66 (3): 248-256.
14. Lew D, Waldvogel F. Osteomyelitis. *N Engl J Med* 1997; 336: 999.
15. Marx R. Chronic osteomyelitis of the jaws. En: Laskin D, Strass R, eds *Oral and Maxillofacial surgery clinics of North America*. Philadelphia: Saunders 1992: 335-366.
16. Bamberger D. Osteomyelitis. A commonsense approach to antibiotic and surgical treatment. *Postgrad Med* 1993; 94: 177-182.
17. Cordeiro P, Disa J. Challenge in midface reconstruction. *Semin Surg Oncol* 2000; 19: 218-225.

Dirección de correspondencia  
**Alberto Wintergerst**  
 E-mail: agerst@hotmail.com