



Comparación del sellado apical del cono de gutapercha según tipo de foramen en conductos distales de molares superiores con dos sistemas de preparación

Susan Kiara Gómez-Kasimoto,* Pedro Luis Tinedo-López,§ Carmen Rosa García-Rupaya§

* Maestría en Cariología y Endodoncia.

§ Docente en Maestría en Cariología y Endodoncia.

Universidad Científica del Sur, Perú.

RESUMEN

Introducción: La región apical se considera territorio crítico debido a la presencia de los microorganismos y por la respuesta inmune del huésped. Desde un punto de vista clínico, para los endodoncistas sería ideal si la totalidad o la mayor parte del tejido infectado fueran eliminados del sistema de canales y sus forámenes. Por tal motivo, la confección de un tope apical adecuado permite la adaptación precisa del cono maestro, promoviendo un sellado hermético del conducto radicular con presencia mínima de cemento obturador y así disminuir los índices de filtración. El propósito del estudio tiene como objetivo evaluar el sellado apical en conductos distales de primeros molares superiores después de la instrumentación con dos sistemas de preparación. **Material y métodos:** Este estudio fue experimental *in vitro*, la muestra fueron primeros molares superiores, repartidos en dos grupos, de acuerdo a cada sistema. Se evaluaron la forma del foramen fisiológico y el sellado apical después de la adaptación del cono principal al foramen, mediante el microscopio digital con 1000x de aumento. **Resultados:** El grupo de sistema reciprocante obtuvo un sellado ideal de 73%, para el grupo de sistema rotatorio se obtuvo en mayor porcentaje un sellado inaceptable en 68%, seguido del satisfactorio en 45% e ideal sólo en 26%. **Conclusión:** Se obtuvo mejor sellado del cono maestro con el sistema reciprocante y está asociado a formas de foramen fisiológico redondas.

Palabras clave: Sellado apical, sistema rotatorio, sistema reciprocante.

INTRODUCCIÓN

La región apical del conducto radicular es considerada territorio crítico para los microorganismos, la respuesta inmune del huésped y para endodoncistas desde un punto de vista clínico, sería ideal si la totalidad o la mayor parte del tejido infectado fueran eliminados del sistema de canales y sus forámenes.¹ El conocimiento de los diámetros y formas del foramen fisiológico contribuye al trabajo clínico, específicamente para la limpieza y conformación del tercio apical.² En consecuencia, el desbridamiento será adecuado y se puede obtener una obturación tridimensional debido a que estas se basan en esta información.³

Por tal motivo, la confección de un tope apical adecuado permite la adaptación precisa del cono principal, promoviendo un sellado hermético del conducto radicular con presencia mínima de cemento obturador e índices menores de filtración.^{4,5} Hay que tener en cuenta que la transportación del canal puede resultar en la deformación de la posición anatómica original del foramen apical, pudiendo presentar áreas sin preparar y otras excesivamente preparadas, removiendo dentina innecesariamente e impidiendo un sellado apical adecuado.^{6,7}

La morfología del foramen fisiológico está directamente relacionada con la forma que el conducto radicular adoptará, ya que forámenes redondos se forman por canales cónicos, mientras que los de forma oval tienen canales radiculares con paredes paralelas, siendo aún más complejo en formas irregulares.⁸ Asimismo, es importante tener en cuenta que el foramen fisiológico o constricción apical es considerado el límite para el término de la preparación del conducto radicular; por lo cual este tercio apical y sus características anatómicas pueden dificultar la preparación de los conductos.⁹⁻¹²

Por otro lado, el tamaño inicial del instrumento apical se define como el instrumento más pequeño que alcanza la raíz o longitud de trabajo y se une en el área del foramen fisiológico. Por tanto se sugiere que cuando se conoce el tamaño inicial del instrumento, se conoce también el área del conducto radicular en la constricción.

Recibido: Octubre 2018. Aceptado: Marzo 2019.

© 2019 Universidad Nacional Autónoma de México, [Facultad de Odontología]. Este es un artículo Open Access bajo la licencia CC BY-NC-ND (<http://creativecommons.org/licenses/by-nc-nd/4.0/>).



ción apical o foramen fisiológico y que el área del conducto aumenta aproximadamente 6.25 veces cuando el tercio apical se prepara tres tamaños después del tamaño inicial del instrumento; sin embargo este concepto sólo es preciso en los casos en los que el foramen fisiológico y el conducto radicular son redondos.^{13,14} Asimismo, el estudio de Fonseca demostró que ningún instrumento endodóntico adaptó a todo el contorno del foramen apical, debido a que éste es de mayor tamaño que el instrumento y en la mayoría de los casos éste se desplaza hacia una de las paredes, siendo raramente observado en una posición centrada debido a que el foramen puede presentar forma ovalada e irregular, lo cual dificulta que el instrumento pueda adaptarse completamente a sus paredes.¹⁵

En los últimos años, la utilización de instrumentos rotatorios de níquel-titanio se ha incrementado para el tratamiento de conductos radiculares.¹⁶ La ventaja del NiTi rotatorio sobre los instrumentos manuales radica en facilitar la instrumentación de los conductos radiculares,^{12,17} conservando la forma de los canales con mucha curvatura.^{18,19} Por otro lado, producen superficies lisas en menor tiempo comparado con instrumentos manuales.^{12,17} Sin embargo, el sistema rotario NiTi puede tener algunos inconvenientes al rotar sobre canales curvos y puede producir ciclos de fatiga, pudiendo ocasionar separación de instrumentos debido a fuerzas de tensión-compresión repetidas en áreas con curvas máximas.²⁰ Se desarrollaron sistemas recíprocos NiTi, los cuales presentan ciertas ventajas sobre el sistema rotatorio de NiTi convencional.²¹ Éstos presentan mayor eficiencia de tiempo debido a que requiere un solo instrumento para preparar los canales,²² presentan además movimientos antihorarios, que producen el corte de dentina y un movimiento horario que desengancha el instrumento de la dentina, de tal forma evita el bloqueo gradual y alivia la tensión del instrumento, este tipo de movimiento aumenta la resistencia a la fatiga cíclica y torsional.^{23,24}

Por tanto, el presente estudio se justifica en dar a conocer al clínico de forma objetiva la relación que existe entre la adaptación del cono principal según los sistemas de preparación, en presencia de variantes morfológicas del foramen, siendo el objetivo de la investigación comparar el sellado apical del cono de gutapercha en conductos distales de molares superiores con dos sistemas de preparación según la morfología del foramen fisiológico.

MATERIAL Y MÉTODOS

Se utilizaron raíces distales de primeros molares superiores donadas, las raíces fueron colocadas en

hipoclorito de sodio al 5% durante cinco minutos para desinfectar las superficies y eliminar el tejido orgánico restante, posteriormente se colocaron en suero fisiológico para mantenerlas hidratadas y fueron lavadas con agua corriente, secadas con aire a presión y gasa, los restos de tejidos suaves y duros alrededor de los dientes se eliminaron mecánicamente con una cureta periodontal; asimismo, se excluyeron los dientes que tuvieron calcificaciones, antecedentes de tratamiento previo, resorciones, grietas o raíces fracturadas y/o inmaduras. Los dientes con foramen apical desviado fueron excluidos del estudio para la estandarización. Se preparó una base guía para lograr el paralelismo de la raíz distal de tal manera que permita hacer un corte axial que sea totalmente perpendicular al eje del microscopio, asimismo se preparó una base de acrílico para cada muestra de tal modo que permita la estandarización de cada pieza cuando se realice el análisis y toma fotográfica al microscopio, una vez fraguado el acrílico, las piezas fueron retiradas y posteriormente se realizó el acceso al conducto, la permeabilización fue dada con limas tipo K Dentsply Maillefer de serie especial; se realizó la irrigación con hipoclorito de sodio al 2.5%, se tomó la conductometría utilizando una lima tipo k #15 hasta que el instrumento sea visualizado en el foramen apical del conducto, a partir de ese punto se redujo 1 mm cumpliendo con la longitud de trabajo que fue respetado durante todo el procedimiento de preparación. En seguida las muestras fueron separadas en dos grupos con el propósito de instrumentar los canales con dos sistemas de preparación. El primer grupo fue instrumentado con el sistema WaveOne Gold siguiendo los principios de la preparación especificados por el fabricante; el segundo grupo se instrumentó con Protapernext siguiendo las normas del fabricante. Posteriormente se realizó un desgaste de 1 mm perpendicular al eje del diente con un disco de carburo, luego de la preparación con el sistema respectivo se realizó la adaptación del cono principal estandarizado según la marca de cada sistema. Posteriormente se obtuvieron imágenes de alta calidad por medio de un microscopio digital USB 1000x de aumento, el cual permitió la toma fotográfica antes de la preparación, después de la preparación, y la adaptación final del cono principal al área del foramen fisiológico, estas imágenes fueron almacenadas en la biblioteca de la laptop de marca Toshiba, modelo Core i5. Después de la adaptación del cono principal, se realizó el análisis del sellado, para lo cual la imagen del área del foramen será dividida en cuatro cuadrantes; se consideró como sellado ideal la adaptación del cono en los cuatro cuadrantes (*Figura 1*), satisfactorio el sellado de tres cuadrantes (*Figura 2*), e inaceptable el sellado de dos cuadrantes o menos (*Figura 3*). Todos los procedimientos

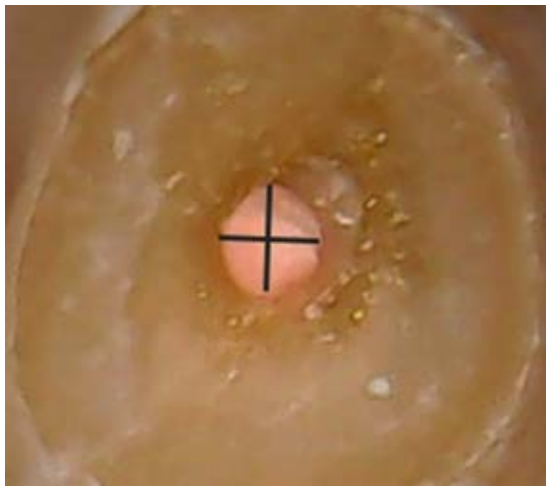


Figura 1: Sellado ideal del cono único de gutapercha después de la instrumentación mecanizada.

Ideal sealing of the gutta-percha single cone after mechanical instrumentation.

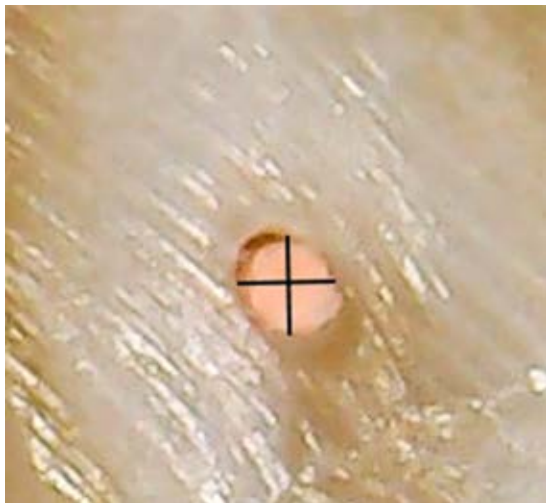

Figura 2: Sellado satisfactorio del cono de gutapercha correspondiente a los tres cuadrantes del foramen apical.

Satisfactory sealing of the gutta-percha cone corresponding to three quadrants of the apical foramen.

descritos fueron realizados por un solo operador, el cual fue capacitado por un estándar de oro tanto para Prota-per Next como para WaveOne Gold.

RESULTADOS

En la *Tabla 1*, se obtuvieron mejores resultados para el sistema recíprocante. La prueba de χ^2 mostró que sí

hay asociación estadísticamente significativa entre el tipo de sellado según el sistema de preparación.

En la *Tabla 2*, se observó que el sellado ideal está relacionado con formas redondas en un 100% y un sellado inaceptable está relacionado con formas ova-ladas e irregulares en un 36% respectivamente. La prueba de χ^2 mostró que sí hay asociación estadística-mente significativa entre el tipo de sellado y la forma del foramen.

DISCUSIÓN

El éxito de la terapia de conductos radiculares va a depender en gran medida del sellado apical, produ-cido por materiales y métodos durante la obturación de un conducto instrumentado.²⁵ Los conos de gu-tapercha y los cementos selladores desempeñan un papel crítico, al proporcionar un sellado impermeable, llenando las irregularidades y discrepancias menores entre las paredes del conducto radicular y el material de relleno; debido a que un sellado inapropiado puede dar como resultado vacíos y permitir la microfiltración bacteriana, que conlleva al fracaso endodóntico.²⁶

El método más ampliamente aceptado y utilizado para el llenado del conducto radicular después de la preparación de los conductos es mediante la compac-tación lateral fría de gutapercha en combinación con un cemento sellador.²⁷ En la actualidad, los fabricantes ofrecen una gran variedad de instrumentos rotatorios de níquel-titanio clasificados por diferentes caracterís-



Figura 3: Sellado inaceptable del cono de gutapercha co-rrespondiente a dos o menos cuadrantes.

Unacceptable sealing of the gutta-percha cone correspond-ing to two or less quadrants.

Tabla 1: Evaluación del tipo de sellado según el tipo de sistema de preparación.
Evaluation of the type of sealing according to the type of preparation system.

Variables	n	Ideal	Satisfactorio	Inaceptable	p
		n (%)	n (%)	n (%)	
(1) Sistema rotatorio	24	4 (26)	5 (45)	15 (68)	0.04
(2) Sistema reciprocante	24	11 (73)	6 (54)	7 (31)	

Prueba de χ^2 ($p < 0.05$).

ticas como diseño de punta, sección transversal, diámetro, composición y movimiento; asimismo suelen tener conicidad más grandes que los instrumentos manuales.²⁸ Por otra parte, la técnica de cono único en la obturación de conductos llama la atención debido a su velocidad y eficacia.²⁹

La popularidad de la técnica de cono único para la obturación, ha ido aumentando debido al uso generalizado de instrumentos rotatorios y reciprocantes con sus respectivos conos estandarizados, debido a que esta técnica se considera simple, mejora la práctica y causa menos estrés tanto para el paciente como para el operador.³⁰ Por tal motivo, se desarrollaron estudios donde comparan los diferentes sistemas de obturación, incluida la técnica de cono único, condensación lateral, vertical de gutapercha, técnicas de Thermafil y Ultrafil, encontrando que no hay diferencias significativas entre los diferentes métodos de obturación.³¹ Otros estudios muestran que la técnica de cono único presenta menor filtración marginal apical que la técnica de condensación lateral.³²

El presente estudio mostró que el mejor sellado está relacionado con el sistema reciprocante en 73%, comparado con el sistema rotatorio en sólo 26%, esto puede estar relacionado a la conicidad de los conos de gutapercha y a la falta de coincidencia entre el diámetro del instrumento y el cono único a nivel apical. El foramen fisiológico es una estructura anatómica que durante el procedimiento endodóntico no puede ser observado directamente, por lo tanto es necesario investigar sus características y se debe tener en cuenta su importancia morfológica en raíces de molares y piezas dentarias en general; sin embargo, a pesar de su importancia aún hay escasez de estudios en este tópico.

En el presente estudio se observó en 54% formas redondas, seguidas de las ovaladas en 27% y redondas en 18% para conductos distales de molares superiores. Asimismo, se observó que el sellado ideal está relacionado con formas redondas en 100% y el sellado inaceptable con formas ovaladas en 40% e irregu-

Tabla 2: Evaluación del tipo de sellado según la forma del foramen.
Evaluation of the type of sealing according to the foramen shape.

Variables	n	Redondo	Ovalado	Irregular	p
		n (%)	n (%)	n (%)	
Ideal	16	15 (100)	0 (0)	0 (0)	0.001
Satisfactorio	11	5 (45)	4 (36)	2 (18)	
Inaceptable	23	6 (27)	8 (36)	8 (36)	
Total	50	26 (54)	12 (25)	10 (20)	

Prueba de χ^2 ($p < 0.05$).

lares en 31%. Estos datos se asemejan a los descritos por Martos y colaboradores, quienes informan que la forma redonda es más común en molares superiores en 67% seguida de la ovalada en 19% e irregular en 7%. Por otro lado, Abarca en el 2014 menciona que la forma ovalada fue la más frecuente en 50% para molares superiores.^{33,34}

Asimismo, no se encuentran antecedentes en la literatura sobre clasificaciones respecto al tipo de sellado apical después de la adaptación del cono único de gutapercha, por tanto en el presente estudio, se plantea una clasificación para el tipo de sellado apical después de la adaptación del cono único; una división en cuatro cuadrantes permite la división del foramen, siendo ideal la adaptación y sellado de los cuatro cuadrantes, satisfactorio el que corresponde al sellado de los tres cuadrantes e inaceptable el sellado en dos o menos cuadrantes. Esta clasificación puede aportar en estudios posteriores referentes al tercio apical, siendo esta una zona crítica en el tratamiento de conductos.

Una de las limitaciones del presente estudio fue la anatomía compleja del tercio apical, como la presencia del cuarto conducto en la raíz mesiovestibular, pudiendo terminar en un solo foramen o forámenes separados, asimismo, en la desviación de los forámenes

en el tercio apical, se excluyó la raíz palatina debido a que en su mayoría presenta un conducto amplio y recto sin mucha complejidad para los sistemas rotatorios y reciprocantes, por lo que se consideró la raíz distal debido a que presenta en su mayoría un solo foramen y un grado de curvatura que permite exigencia de ambos sistemas durante la preparación.

Asimismo, la importancia clínica de este estudio radica en que la morfología del tercio apical es un factor críticamente importante durante la preparación, teniendo en cuenta que el objetivo principal del tratamiento de conductos es la limpieza mecánica y química de la cavidad pulpar, que permita reducir la carga bacteriana con una preparación apical correcta y un llenado completo que permita un sellado a nivel apical que favorezca una correcta reparación a este nivel. También el conocer la morfología puede ayudar a mejorar las técnicas de preparación e irrigación de forámenes no redondos que pueden estar frente a una colonización bacteriana producto de una necrosis pulpar.

CONCLUSIÓN

Se obtuvo mejor sellado con el cono único en conductos distales con el sistema recíprocante y un sellado ideal del cono único en forámenes con forma redonda en 100% de casos, y el sellado inaceptable está relacionado con formas ovaladas e irregulares en 36%.

Original research

Comparison of sealing of the gutta-percha cone according to type of apical foramen in distal root canals of upper molars with two preparation systems

Susan Kiara Gómez-Kasimoto,*
Pedro Luis Tinedo-López,[§]
Carmen Rosa García-Rupaya[§]

* Maestría en Cariología y Endodoncia.

[§] Docente en Maestría en Cariología y Endodoncia.

Universidad Científica del Sur, Perú.

ABSTRACT

Introduction: The apical region is considered a critical area due to the abundance of microorganisms and the host's immune response. From a clinical point of view, for endodontists it would be ideal if all or most of the infected tissue was eliminated from the root canal system and its foramina. For this reason, the preparation of a suitable apical stop allows the precise adaptation of a single cone, promoting a hermetic seal of the root canal with minimum presence

of obturator cement and lower filtration rates. The purpose of this investigation is to evaluate the apical seal in distal root canals of upper first molars after instrumentation with two preparation systems. **Material and methods:** We carried out an experimental *in vitro* study; the sample consisted of first upper molars divided into two groups according to two different preparation systems. The shape of the physiological foramen and the apical seal were evaluated after adapting the master cone into the foramen, using a digital microscope with 1000x magnification. **Results:** The reciprocating system group obtained an ideal sealing in 73% of cases; the rotary system group obtained mostly an unacceptable sealing (68%), followed by satisfactory sealing (45%), and ideal sealing (26%). **Conclusion:** A better sealing of the single cone was obtained with the reciprocating system, and it was associated with round shapes of physiological foramina.

Keywords: Apical sealing, rotary system, reciprocating system.

INTRODUCTION

The apical region of the root canal is considered a critical area due to the presence of microorganisms and the host's immune response. From a clinical point of view, it would be ideal for endodontists if all or most of the infected tissue was removed from the root canal system and its foramina.¹ Knowledge of the diameters and shapes of the physiological foramina contributes to clinical work, specifically for cleaning and shaping of the apical third.² The debridement will thus be adequate and a three-dimensional obturation will be obtained on the basis of this information.³

The preparation of a suitable apical stop allows the precise adaptation of the master cone, promoting an airtight seal of the root canal with minimal presence of obturation cement and lower filtration rates.^{4,5} Yet, it must be considered that canal transportation can result in the deformation of the original anatomical position of the apical foramen, so unprepared areas and others excessively prepared by unneeded dentin removal could be present, thus preventing a suitable apical sealing.^{6,7}

The morphology of the physiological foramen is directly related to the shape of the root canal: round foramina are formed by conical channels, whereas oval-shaped foramina have root canals with parallel walls and irregular foramina are even more complex.⁸ Also, it is important to note that physiological foramen or apical constriction is considered the limit for root canal preparation, so this apical third and its anatomical characteristics can make it difficult to prepare the canals.⁹⁻¹²

On the other hand, the first size of the apical instrument is defined as the smallest instrument that reaches the root or working length and binds at the region of the physiological foramen. Therefore, when the first size of the instrument is known, the area of the root canal in the apical constriction or physiological foramen is also known, and the area of the canal increa-

ses approximately 6.25 times when the apical third is prepared three sizes larger than the size of the first instrument to bind. However, this concept is only accurate in cases where the physiological foramen and root canal are round.^{13,14} In addition, the study of Fonseca showed that no endodontic instrument adapts to the entire contour of the apical foramen. The foramen is larger than the instrument and in most cases the latter moves toward one of the walls, being rarely observed in a centered position because the foramen may have an oval and irregular shape, making it difficult for the instrument to fully adapt to its walls.¹⁵

In recent years the use of nickel-titanium (NiTi) rotary instruments has increased for root canal treatment.¹⁶ They advantage manual instruments by facilitating the instrumentation of the root canals^{12,17} while preserving the shape of canals with high curvature.^{18,19} Also, they produce smooth surfaces in less time compared with manual instruments.^{12,17} However, the NiTi rotary system may have some limitations when rotating over curved canals; it can produce fatigue cycles that can cause instrument separation due to repeated tension and compression forces in areas with maximum curves.²⁰ For this reason, the NiTi reciprocating system was developed with certain advantages over the conventional NiTi rotary system.²¹ The reciprocating system is more time efficient because it requires a single instrument to prepare the canals.²² It also has anti-clockwise movements, which produce the cutting of dentin, and a clockwise movement that unhooks the instrument from the dentin avoiding gradual locking and reducing the tension of the instrument. This type of movement increases the resistance to cyclical and torsional fatigue.^{23,24}

This study aimed at making the clinician objectively aware of the relationship between the adaptation of the master cone and the preparation system used in the presence of morphological variants of the apical foramen. We thus compared two preparation systems for apical sealing of the gutta-percha cone in distal canals of upper molars according to the morphology of the physiological foramen.

MATERIAL AND METHODS

Distal roots of donated first upper molars were used. The roots were placed in 5% NaOCl for 5 minutes to disinfect the surfaces and remove the remaining organic tissue. Next, the roots were placed in physiological serum to keep them hydrated, washed with running water, and dried with pressurized air and gauze. The remains of soft and hard tissues around the teeth were mechanically removed with a periodontal curet-

te. Teeth with calcifications, prior history of treatment, resorptions, cracks, and fractured or immature roots were excluded. Teeth with deviated apical foramen were excluded from the study for standardization.

A guiding base was prepared to achieve the parallelism of the distal root in order to make an axial cut fully perpendicular to the axis of the microscope. An acrylic base was also prepared for each sample to allow standardization of each piece for analysis and microscopic photography. Once the acrylic hardened, the teeth were removed and access cavity to the canal was made. The permeation was done with special series k-type DentsplyMailleferfiles; then irrigation with 2.5% NaOCl was performed. Patency was confirmed using a #15 k-type file until the instrument was visible at the apical foramen of the canal; from that point a 1-mm shortening was made according to the working length, which was respected throughout the preparation procedure.

The samples were divided into two groups in order to instrument the canals with two different preparation systems. The first group was instrumented with the Wave One Gold system following the preparation guidelines specified by the manufacturer. The second group was instrumented with ProTaper Next system following the manufacturer's instructions. Afterward, a 1-mm grinding perpendicular to the tooth axis was performed with a carbide disc. After preparation with the respective system, the adaptation of the master cone standardized according to each system was performed.

Later on, high-quality images were obtained with a 1000x USB digital magnification microscope and stored in a computer. Photographs were taken before and after the preparation, and at final adaptation of the master cone to the physiological foramen region.

After the adaptation of the master cone, the sealing analysis was performed. To this purpose the image of the foramen region was divided into four quadrants. Ideal sealing was considered as that in which the cone adapted to the four quadrants (*Figure 1*); satisfactory sealing as that in which the cone adapted to three quadrants (*Figure 2*); and unacceptable sealing as that in which the cone adapted to two quadrants or less (*Figure 3*). All the procedures were performed by a single operator trained and standardized for using both ProTaper Next and Wave One Gold systems.

RESULTS

Better results were obtained with the reciprocating system. Ideal sealing was observed in 73% of cases, satisfactory in 54%, and unacceptable sealing in 31% of cases. On the other hand, with the rotary system unac-

ceptable sealing was seen in 68% of cases, satisfactory in 45%, and ideal sealing only in 26% of cases. The χ^2 test showed a statistically significant association between type of sealing and preparation system (Table 1).

Ideal sealing was related to round shapes in 100% cases and unacceptable sealing was related to oval and irregular shapes in 36% of cases, respectively. The χ^2 test also showed a statistically significant association between type of sealing and shape of the foramen (Table 2).

DISCUSSION

The success of root canal therapy will depend heavily on apical sealing, produced by selected materials and methods during the sealing of an instrumented canal.²⁵ Gutta-percha cones and sealing cements play a critical role at providing an hermetic seal and filling irregularities and minor discrepancies between the walls of the root canal and the filling material. An inappropriate sealing can result in the presence of empty spaces that will allow bacterial microfiltration, leading to endodontic failure.²⁶

The most widely accepted and used method for root canal filling after canal preparation is cold lateral compaction of gutta-percha in combination with a sealing cement.²⁷ Currently, manufacturers offer a wide variety of NiTi rotary instruments classified by different characteristics, such as tip design, cross section, diameter, composition, and movement. Tapers are also larger in comparison with manual instruments.²⁸ On the other hand, the single-cone technique in canal obturation draws attention due to the speed and efficiency of the procedure.²⁹

The popularity of the single-cone technique for obturation has been increasing due to the widespread use of rotary and reciprocating instruments with their respective standardized cones. The single-cone technique is considered simple, improves practice and causes less stress for both the patient and the operator.³⁰ Some studies have compared the different obturating systems, including single-cone technique, lateral and vertical gutta-percha condensation technique, and Thermafil and Ultra filtechniques, finding no significant differences between them.³¹ Yet, other studies reported that the single-cone technique showed less apical marginal filtration than the lateral condensation technique.³²

In this study, we found that the reciprocating system produced the best sealing in 73% of cases, compared with only 26% with the rotary system. Perhaps this result was related to the tapered gutta-percha cones and the mismatch between the diameter of the instrument and the single cone at the apical level. The physiological foramen is an anatomical structure that cannot

be observed directly during the endodontic procedure; therefore, it is necessary to investigate its characteristics and to take into account its morphological importance in roots of molars and teeth in general. However, despite its importance there is still a shortage of studies on this topic.

In the present study, we observed round shape in 54%, oval shape in 25%, and irregular shape in 20% of distal root canals of upper molars. The ideal sealing was related to round shape in 100% cases, and unacceptable sealing to oval shape in 40% and irregular shape in 31% of cases. These results are similar to those reported by Martos et al., who found that round shape was more common in upper molars in 67% followed by oval shape in 19% and irregular shape in 7% of studied pieces. By contrast, Abarca et al. found the oval shape to be the most common in 50% of studied upper molars.^{33,34}

There is no background in the literature on classifications regarding the type of apical sealing after the adaptation of the single gutta-percha cone. Therefore, in this study we proposed a classification for the type of apical sealing after the adaptation of the single cone by division of the foramen into quadrants. According to this division, an ideal adaptation corresponds to the sealing of the four quadrants. A satisfactory adaptation corresponds to the sealing of three quadrants, and an unacceptable adaptation to the sealing of two or less quadrants. This classification can be of use in further studies concerning the apical third, given the importance of this critical region in the treatment of root canals.

One of the limitations of our study was the complex anatomy of the apical third, such as the presence of a fourth canal in the mesio-vestibular root that might end in a single foramen or separate foramina, and the deviation of the foramina. On the other hand, the palatine root was excluded because it generally has a broad and straight canal which is relatively easy to treat with rotary and reciprocating systems. Thus, the distal root was selected as it usually has a single foramen and a degree of curvature that represent more of a challenge for both systems during preparation.

The clinical importance of this study lies in the fact that the morphology of the apical third is a critically important factor in root canal preparation. The main objective of canal treatment is the mechanical and chemical cleaning of pulp cavity to reduce the bacterial load with a correct apical preparation and a complete filling. This in turn will allow a proper sealing at the apical level favoring a correct repair at this level. Finally, knowing the morphology of the foramen can help improve the techniques of preparation and irrigation of non-round foramina that may be in risk of a bacterial colonization resulting from pulpal necrosis.

CONCLUSION

A better sealing was obtained with the single cone in distal canals using the reciprocating system.

An ideal sealing of the single cone was obtained in round shaped foramens in 100% cases. Unacceptable sealing was related to oval and irregular shapes in 36% of cases for each shape.

REFERENCIAS / REFERENCES

- Hülsmann M, Schäfer E. Apical patency: fact and fiction-a myth or a must? A contribution to the discussion. *J Endo*. 2009; 3 (4): 285-307.
- Vertucci F. Root canal morphology and its relationship to endodontic procedures. *Endodontic Topics*. 2005; 10 (1): 3-29.
- Fan B, Yang J, Gutmann JL, Fan M. Root canal systems in mandibular first premolars with C-shaped root configurations. Part I: Microcomputed tomography mapping of the radicular groove and associated root canal cross-sections. *J Endod*. 2008; 34 (11): 1337-1341.
- Peters OA. Current challenges and concepts in the preparation of root canal systems: a review. *J Endod*. 2004; 30 (8): 559-567.
- Peters OA, Laib A, Göhring TN, Barbakow F. Changes in root canal geometry after preparation assessed by high-resolution computed tomography. *J Endod*. 2001; 27 (1): 1-6.
- Briseño BM, Sonnabend E. The influence of different root canal instruments on root canal preparation: an in vitro study. *Int Endod J*. 1991; 24 (1): 15-23.
- Roig-Cayón M, Brau-Aguadé E, Sahli, Canalda-Sahli C, Moreno-Aguado V. A comparison of molar root canal preparations using Flexofile, Canal Master U and Heliapical instruments. *J Endod*. 1994; 20 (10): 495-499.
- Ramos J, Gómez I, Ortiz V, Díaz A. Relación entre foramen apical, ápice anatómico y ápice radiográfico en premolares inferiores. *Rev Cubana de Estomatol*. 2015; 52 (1): 11-20.
- Simon JHS. The apex: how critical is it? *Gen Dent*. 1994; 42 (4): 330-334.
- Castellucci A. *Endodontics*. 2nd ed. Florence: Tridente Edizioni Odontoiatrice; 2004. pp. 396-437.
- García L, Marques A, Almeida G, Sousa-Neto M, Consani S. *In vitro* analysis of the apical deformation, using a different number of files during the instrumentation. *RSBO J*. 2009; 6 (4): 387-392.
- Hülsmann M, Peters OA, Dummer PM. Mechanical preparation of root canals: shaping goals, techniques and means. *Endod Top*. 2005; 10 (1): 30-76.
- Marroquin BB, El-Sayed MA, Willershausen-Zonnchen B. Morphology of the physiological foramen: I. Maxillary and mandibular molars. *J Endod*. 2004; 30 (5): 321-328.
- Ponce EH, Vilar Fernandez JA. The cemento-dentino-canal junction, the apical foramen, and the apical constriction: evaluation by optical microscopy. *J Endod*. 2003; 29 (3): 214-219.
- Fonseca O, Lopes H, Moreira E, Sampaio H, Siqueira J. Adaptation of the patency instrument to the apical foramen: a scanning electron microscopic investigation. *J Endo*. 2009; 3 (1): 61-65.
- Koch M, Eriksson HG, Axelsson S, Tegelberg A. Effect of educational intervention on adoption of new endodontic technology by general dental practitioners: a questionnaire survey. *Int Endod J*. 2009; 42 (4): 313-321.
- Guelzow A, Stamm O, Martus P, Kielbassa AM. Comparative study of six rotary nickel-titanium systems and hand instrumentation for root canal preparation. *Int Endod J*. 2005; 38 (10): 743-752.
- Schäfer E, Zapke K. A comparative scanning electron microscopic investigation of the efficacy of manual and automated instrumentation of root canals. *J Endod*. 2000; 26 (11): 660-664.
- Schäfer E, Schulz-Bongert U, Tulus G. Comparison of hand stainless steel and nickel titanium rotary instrumentation: a clinical study. *J Endod*. 2004; 30 (6): 432-435.
- Arias A, Perez Higuera JJ, De la Macorra JC. Differences in cyclic fatigue resistance at apical and coronal levels of Reciproc and wave one new files. *J Endod*. 2012; 38 (9): 1244-1248.
- Mayer BE, Peters OA, Barbakow F. Effects of rotary instruments and ultrasonic irrigation on debris and smear layer scores: a scanning electron microscopic study. *Int Endod J*. 2002; 35 (7): 582-589.
- Cailleteau JG, Mullaney TP. Prevalence of teaching apical patency and various instrumentation and obturation techniques in United States dental schools. *J Endod*. 1997; 23 (6): 394-396.
- Pirani C, Paolucci A, Ruggeri O, Bossu M, Polimeni A, Gatto MR et al. Wear and metallographic analysis of WaveOne and reciproc NiTi instruments before and after three uses in root canals. *Scanning*. 2014; 36 (5): 517-525.
- Saber SE, Nagy MM, Schafer E. Comparative evaluation of the shaping ability of WaveOne, Reciproc and OneShape single file systems in severely curved root canals of extracted teeth. *Int Endod J*. 2015; 48 (1): 109-114.
- Demoor R, Hommez G. The importance of apical and coronal leakage in the success or failure of endodontic treatment. *Rev Belge Med Dent*. 2000; 55 (4): 334-344.
- Yucel AC, Guler E, Guler AU, Ertas E. Bacterial penetration after obturation with four different root canal sealers. *J Endod*. 2006; 32 (9): 890-893.
- Godiny M, Hatam R, Khavid A, Khanlari S. Apical microleakage in root canals containing broken rotary instruments. *Iran Endod J*. 2017; 12 (3): 360-365.
- Hatch GW, Roberts S, Joyce AP, Runner R, McPherson JC, 3rd. Comparative study of the variability of 0.06 tapered rotary endodontic files to current taper standards. *J Endod*. 2008; 34 (4): 463-465.
- Sadr S, Golmoradizadeh A, Raoof M, Tabanfar MJ. Microleakage of single-cone gutta-percha obturation technique in combination with different types of sealers. *Iran Endod J*. 2015; 10 (3): 199-203.
- ElSayed M, Taleb AA, Balbahaith MS. Sealing ability of three single-cone obturation systems: an *in-vitro* glucose leakage study. *J Conserv Dent*. 2013; 16 (6): 489-493.
- Gordon MP, Love RM, Chandler NP. An evaluation of .06 tapered gutta-percha cones for filling of .06 taper prepared curved root canals. *Int Endod J*. 2005; 38 (2): 87-96.
- Holland R, Murata SS, Tessarini RA, Ervolino E, Souza V, Dezan E. Infiltração marginal apical relacionada ao tipo de cimento obturador e técnica de obturação. *Rev Fac Odontol Lins*. 2004; 16 (2): 7-12.
- Martos J, Lubian C, Silveira LF, Suiça de Castro LA, Ferrer Luque CM. Morphologic analysis of the root apex in human teeth. *J Endod*. 2010; 36 (4): 664-667.
- Abarca J, Zaror C, Monardes H, Hermosilla V, Muñoz C, Cantin M. Morphology of the physiological apical foramen in maxillary and mandibular first molars. *Int J Morphol*. 2014; 32 (2): 671-677.

Dirección para correspondencia/
Mailing address:
Susan Kiara Gómez-Kasimoto
E-mail: sgkashimoto@gmail.com