

HALLAZGO DE *ZALOPHOTREMA HEPATICUM* (TREMATODA: CAMPULIDAE) PARÁSITO DEL LOBO MARINO *ZALOPHUS CALIFORNIANUS*

El "lobo marino", *Zalophus californianus* Stunkard & Alvey, 1929, es un pinnipedo cuya distribución geográfica se restringe a las Islas del Golfo de California en México, a las Islas Galápagos en Ecuador y algunas islas del archipiélago japonés.

Lauckner (1985, *In*: Kinne (ed.) *Diseases of Marine Animals*. Biologische Austalt Helgoland. pp. 683-772) señala que dentro de los metazoarios que parasitan a pinnípedos, se ha registrado un moderado número de tremátodos, principalmente de las familias: Heterophyidae, Opistorchiidae y Campulidae.

Estos mamíferos se parasitan con los tremátodos al ingerir diferentes especies de peces que están incluidos en su dieta; en condiciones de cautiverio, la infección puede presentarse dado que de igual manera se les proporcionan peces como alimento. El presente trabajo constituye el primer registro de una infección por este tremátodo en un "lobo marino" que, aunque mantenido en cautiverio en la 3a. Sección del Bosque de Chapultepec en México, D.F., procedía del Golfo de California; no obstante, esta especie de tremátodo ya había sido señalada en 1932 como parásito de "lobos marinos" de Ensenada, Baja California.

En octubre de 1988 se remitió al Departamento de Patología de la Facultad de Medicina Veterinaria y Zootecnia de la UNAM una hembra de "lobo marino" de la especie *Zalophus californianus*, de ocho años de edad, color pardo claro, procedente de la 3a. Sección del Bosque de Chapultepec (ACUARAMA). En la necropsia se recolectaron de los conductos biliares, cuatro helmintos muertos, los cuales se colocaron en una caja de Petri con solución salina al 0.7%, fueron fijados con líquido de Bouin y se aplanaron ligeramente entre dos portaobjetos durante 24 hrs.; los ejemplares, tres de ellos incompletos por efecto de la manipulación, se tiñeron con hematoxilina de Ehrlich y paracarmín de Mayer y se montaron en Bálsamo de Canadá. Los dibujos fueron hechos con la ayuda de la cámara clara y las medidas se dan en mm. Los ejemplares se encuentran depositados en la Colección Helmintológica del Instituto de Biología UNAM con el número de Catálogo 242-24.

Zalophotrema hepaticum Stunkard & Alvey, 1929
(Redescripción. Fig. 1).

Tremátodos relativamente grandes, con el extremo anterior redondeado y el posterior atenuado y miden 20.899 de longitud por 4.664 de anchura máxima a nivel del acetábulo. Presentan una cutícula gruesa que mide 0.056 a 0.032 y se encuentra armada con espinas pequeñas, no muy apreciables. Ventosa oral subter-

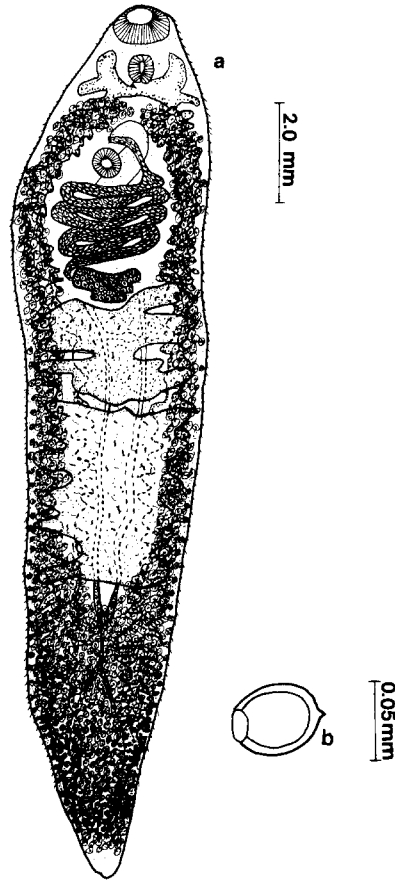


Fig. 1. a. Dibujo de una preparación total de *Zalophotrema hepaticum*. Vista ventral. b. Detalle de un huevo de *Zalophotrema hepaticum*.

minal, más grande que el acetábulo con 0.805 a 0.966 de largo por 1.110 a 1.159 de ancho. Acetábulo esférico, localizado en el tercio anterior del cuerpo, cerca de la ventosa oral, a una distancia del extremo anterior que varía de 3.334 a 4.266; es comparativamente más pequeño que la ventosa oral, mide 0.644 a 0.692 de largo por 0.644 a 0.724 de ancho. La relación de las ventosas es de 1:0.732 de largo por 1:0.605 de ancho.

La boca se abre en medio de la ventosa oral, mide 0.241 a 0.483 de largo por 0.644 a 0.724 de ancho; faringe muy desarrollada, fuertemente musculosa y mide 0.724 a 0.885 de largo por 0.595 a 0.805 de ancho. La región esofágica consta de tres regiones: Una porción media, dos ramas que se dirigen anteriormente y dos ramas que van hacia la región posterior para constituir los ciegos intestinales que son ramificados y corren paralelos al cuerpo hasta terminar en su extremo posterior. La distancia de la bifurcación cecal al extremo anterior varía de 1.883 a 2.415. Los ciegos intestinales no son fácilmente apreciables debido al desarrollo de las vitelógenas en los campos laterales del cuerpo.

Aparato reproductor masculino: consta de un par de testículos postováricos, precuatoriales, de forma irregular, profundamente lobulados, situados en tandem. El testículo anterior mide 1.228 a 2.254 de largo por 3.542 a 3.703 de ancho. El posterior mide 1,288 a 2.898 de largo por 3.059 a 3.220 de ancho. Vesícula seminal situada dentro de la bolsa del cirro la cual está muy desarrollada, no obstante, su observación se dificulta por encontrarse el útero lleno de huevos. Dentro de ésta se localiza la vesícula seminal, un pequeño cirro y glándulas prostáticas, desembocando en el poro genital localizado preacetabularmente a una distancia del extremo anterior que varía de 0.640 a 0.676.

Aparato reproductor femenino: consta de un ovario de forma irregular, lobulado, pretesticular y situado en el tercio anterior del cuerpo. Mide 0.640 a 0.676 de largo por 1.320 a 1.499 de ancho. No presenta receptáculo seminal. Útero grávido, comprende toda la región intercecal entre el ovario y el acetábulo. Metratermo desarrollado, rodeando al acetábulo y desembocando en el poro genital. Huevos numerosos, ovalados, de cáscara amarillenta, operculados, con una pequeña prominencia en el polo opuesto al opérculo; algunos se encuentran embrionados y miden 0.056 a 0.061 de largo por 0.048 a 0.051 de ancho.

Vitelógenas muy desarrolladas y formadas por masas foliculares que se disponen en dos hileras las cuales ocupan los campos laterales y se extienden desde el nivel del esófago hasta el extremo posterior. Al reservorio vitelino desembocan tres pares de conductos laterales, dos provenientes del extremo anterior, dos medios y dos que llegan del extremo posterior. Los conductos colectores se unen a nivel del tercio posterior constituyendo un conducto colector común.

Aparato excretor representado por una vesícula excretora tubular que se extiende anteriormente; poro excretor terminal.

Discusión. El primer registro de *Z. hepaticum* fue señalado por Stunkard y Alvey, 1929 (*J. Parasitol.* 16 (2): 106-107) quienes elaboraron una breve descripción del parásito; sin embargo, un año después estos mismos autores realizan una descripción completa a partir de siete ejemplares que encontraron en el hígado de un "lobo marino" *Zalophus californianus* que murió en el acuario de la Sociedad Zoológica de Nueva York (Stunkard & Alvey. *Parasitology* 22 (3): 326-333). 333).

De acuerdo con Yamaguti, 1971 (*Synopsis of Digenetic Trematodes of Vertebrates* Vol. 1 y 2. Keigaku Publ. C. Ltd. Tokyo, 1074 pp.) y Schell, 1985 (*Handbook of Trematodes of North America, North of Mexico*. Univ. Press Idaho U.S.A. 263 pp.) el género *Zalophotrema* Stunkard & Alvey, 1929 está incluido actualmente dentro de la familia Campulidae Odhner, 1926, familia cercanamente relacionada con la familia Fasciolidae Railliet, 1895; sin embargo, en el primer grupo se incluyen representantes parásitos de mamíferos marinos, mientras que los del segundo, lo son de mamíferos terrestres. En 1971, Yamaguti (*loc. cit.*) señaló que el género *Zalophotrema* comprendía tres especies: *Z. hepaticum* Stunkard & Alvey, 1929 que es la especie tipo, registrada en "lobos marinos", *Z. californianus*, del acuario de Nueva York y del Zoológico de Washington, E.U.A.; *Z. curilense* Delyamure, 1956 en *Physeter catodon* en el Mar Ohnotsk en la URSS y *Z. lubimowi* Petrov & Chertkova, 1963 en *Otaria byronia* en el Zoológico de Moscú en la Unión Soviética.

Dailey y Perrin, 1973 (*Fish Bull U.S.* 71: 455-471) describieron una especie a la

cual denominaron *Zalophotrema pacificum*, parásito de *Stenella longirostris* y *S. graffmani* en el este del Pacífico tropical en E.U.A.

Z. hepaticum es muy similar a *Z. pacificum*, sin embargo difieren en las dimensiones corporales (*Z. pacificum* mide de 8.3 a 12.6 mm. de largo por 1.4 a 2 mm. de ancho); asimismo difieren en la relación entre las ventosas, en la distancia del acetábulo al extremo anterior, en el tamaño del útero y el espacio que éste ocupa entre el ovario y el acetábulo, en el hecho de que las vitelógenas confluyen anteriormente al acetábulo en *Z. pacificum* y además de que en esta especie, los huevos no presentan la proyección en el polo opuesto al opérculo.

Los miembros del género *Zalophotrema* son definidos por Yamaguti (*loc. cit.*) como parásito de los conductos biliares de pinípedos; no obstante, Woodward *et. al.*, 1969 (*Path. Vet.* 6: 257-272) y Dailey y Perrin (*loc. cit.*) los han señalado como parásito de cetáceos.

La especie que redescubrimos en este trabajo corresponde a *Z. hepaticum* por la forma y disposición de los órganos corporales como es el caso de las ramificaciones del esófago, los divertículos de los ciegos intestinales, la condición multilobulada de los testículos, la relación entre las ventosas, la disposición de los conductos colectores de las glándulas vitelógenas así como por la forma y tamaño de los huevos. La única diferencia apreciable que encontramos es el tamaño del cuerpo, dado que nuestros ejemplares llegan a medir hasta 20.899 mientras que los de Stunkard y Alvey (*loc. cit.*) y Price, 1932 (*Proc. U.S. Nat. Mus.* 81 Art. 13: 1-68) miden entre 11 y 13 mm. Con respecto a la forma y medidas de los huevos, las de nuestros ejemplares coinciden con las presentadas en la descripción original excepto en que la prominencia característica en el polo opuesto al opérculo no está tan desarrollada.

La presencia de *Z. hepaticum* en un "lobo marino" mantenido en cautiverio en la 3a. Sección del Bosque de Chapultepec (ACUARAMA) constituye el primer registro de esta especie en México en tales condiciones, no obstante, la fuente de la infección no puede establecerse con precisión dado que el ejemplar en estudio viajaba continuamente tanto al interior de la República como al Zoológico de San Diego, E.U.A.

AGRADECIMIENTOS

Deseamos agradecer al M. en C. Rafael Lamothe Argumedo por la dirección y revisión de este trabajo así como al M. en C. David Osorio Sarabia, al M.V.Z. Luis Jorge García Márquez y al Biól. Luis García Prieto por la revisión y acertadas críticas al manuscrito así como también deseamos agradecer al M.V.Z. José Luis Solórzano por habernos proporcionado al "lobo marino" para su estudio.

GERARDO PÉREZ PONCE DE LEÓN, Instituto de Biología UNAM, Laboratorio de Helminología, Apartado postal 70-153, 04510 México, D.F. y JOSÉ RAMÍREZ LEZAMA, Facultad de Medicina Veterinaria y Zootecnia, UNAM, Departamento de Patología, C.U. 04510 México, D.F.